This is a digital copy of a book that was preserved for generations on library shelves before it was carefully scanned by Google as part of a project to make the world's books discoverable online.

It has survived long enough for the copyright to expire and the book to enter the public domain. A public domain book is one that was never subject to copyright or whose legal copyright term has expired. Whether a book is in the public domain may vary country to country. Public domain books are our gateways to the past, representing a wealth of history, culture and knowledge that's often difficult to discover.

Marks, notations and other marginalia present in the original volume will appear in this file - a reminder of this book's long journey from the publisher to a library and finally to you.

Usage guidelines

Google is proud to partner with libraries to digitize public domain materials and make them widely accessible. Public domain books belong to the public and we are merely their custodians. Nevertheless, this work is expensive, so in order to keep providing this resource, we have taken steps to prevent abuse by commercial parties, including placing technical restrictions on automated querying.

We also ask that you:

+ *Make non-commercial use of the files* We designed Google Book Search for use by individuals, and we request that you use these files for personal, non-commercial purposes.

+ *Refrain from automated querying* Do not send automated queries of any sort to Google's system: If you are conducting research on machine translation, optical character recognition or other areas where access to a large amount of text is helpful, please contact us. We encourage the use of public domain materials for these purposes and may be able to help.

+ *Maintain attribution* The Google "watermark" you see on each file is essential for informing people about this project and helping them find additional materials through Google Book Search. Please do not remove it.

+ *Keep it legal* Whatever your use, remember that you are responsible for ensuring that what you are doing is legal. Do not assume that just because we believe a book is in the public domain for users in the United States, that the work is also in the public domain for users in other countries. Whether a book is still in copyright varies from country to country, and we can't offer guidance on whether any specific use of any specific book is allowed. Please do not assume that a book's appearance in Google Book Search means it can be used in any manner anywhere in the world. Copyright infringement liability can be quite severe.

About Google Book Search

Google's mission is to organize the world's information and to make it universally accessible and useful. Google Book Search helps readers discover the world's books while helping authors and publishers reach new audiences. You can search through the full text of this book on the web at `http://books.google.com/`

Über dieses Buch

Dies ist ein digitales Exemplar eines Buches, das seit Generationen in den Regalen der Bibliotheken aufbewahrt wurde, bevor es von Google im Rahmen eines Projekts, mit dem die Bücher dieser Welt online verfügbar gemacht werden sollen, sorgfältig gescannt wurde.

Das Buch hat das Urheberrecht überdauert und kann nun öffentlich zugänglich gemacht werden. Ein öffentlich zugängliches Buch ist ein Buch, das niemals Urheberrechten unterlag oder bei dem die Schutzfrist des Urheberrechts abgelaufen ist. Ob ein Buch öffentlich zugänglich ist, kann von Land zu Land unterschiedlich sein. Öffentlich zugängliche Bücher sind unser Tor zur Vergangenheit und stellen ein geschichtliches, kulturelles und wissenschaftliches Vermögen dar, das häufig nur schwierig zu entdecken ist.

Gebrauchsspuren, Anmerkungen und andere Randbemerkungen, die im Originalband enthalten sind, finden sich auch in dieser Datei – eine Erinnerung an die lange Reise, die das Buch vom Verleger zu einer Bibliothek und weiter zu Ihnen hinter sich gebracht hat.

Nutzungsrichtlinien

Google ist stolz, mit Bibliotheken in partnerschaftlicher Zusammenarbeit öffentlich zugängliches Material zu digitalisieren und einer breiten Masse zugänglich zu machen. Öffentlich zugängliche Bücher gehören der Öffentlichkeit, und wir sind nur ihre Hüter. Nichtsdestotrotz ist diese Arbeit kostspielig. Um diese Ressource weiterhin zur Verfügung stellen zu können, haben wir Schritte unternommen, um den Missbrauch durch kommerzielle Parteien zu verhindern. Dazu gehören technische Einschränkungen für automatisierte Abfragen.

Wir bitten Sie um Einhaltung folgender Richtlinien:

+ *Nutzung der Dateien zu nichtkommerziellen Zwecken* Wir haben Google Buchsuche für Endanwender konzipiert und möchten, dass Sie diese Dateien nur für persönliche, nichtkommerzielle Zwecke verwenden.

+ *Keine automatisierten Abfragen* Senden Sie keine automatisierten Abfragen irgendwelcher Art an das Google-System. Wenn Sie Recherchen über maschinelle Übersetzung, optische Zeichenerkennung oder andere Bereiche durchführen, in denen der Zugang zu Text in großen Mengen nützlich ist, wenden Sie sich bitte an uns. Wir fördern die Nutzung des öffentlich zugänglichen Materials für diese Zwecke und können Ihnen unter Umständen helfen.

+ *Beibehaltung von Google-Markenelementen* Das "Wasserzeichen" von Google, das Sie in jeder Datei finden, ist wichtig zur Information über dieses Projekt und hilft den Anwendern weiteres Material über Google Buchsuche zu finden. Bitte entfernen Sie das Wasserzeichen nicht.

+ *Bewegen Sie sich innerhalb der Legalität* Unabhängig von Ihrem Verwendungszweck müssen Sie sich Ihrer Verantwortung bewusst sein, sicherzustellen, dass Ihre Nutzung legal ist. Gehen Sie nicht davon aus, dass ein Buch, das nach unserem Dafürhalten für Nutzer in den USA öffentlich zugänglich ist, auch für Nutzer in anderen Ländern öffentlich zugänglich ist. Ob ein Buch noch dem Urheberrecht unterliegt, ist von Land zu Land verschieden. Wir können keine Beratung leisten, ob eine bestimmte Nutzung eines bestimmten Buches gesetzlich zulässig ist. Gehen Sie nicht davon aus, dass das Erscheinen eines Buchs in Google Buchsuche bedeutet, dass es in jeder Form und überall auf der Welt verwendet werden kann. Eine Urheberrechtsverletzung kann schwerwiegende Folgen haben.

Über Google Buchsuche

Das Ziel von Google besteht darin, die weltweiten Informationen zu organisieren und allgemein nutzbar und zugänglich zu machen. Google Buchsuche hilft Lesern dabei, die Bücher dieser Welt zu entdecken, und unterstützt Autoren und Verleger dabei, neue Zielgruppen zu erreichen. Den gesamten Buchtext können Sie im Internet unter `http://books.google.com` durchsuchen.

LANE MEDICAL LIBRARY STANFORD STOR
D1398 .K97
Studien zur vergleichenden Entwicklungsg
4
24503440199

Studien

zur

vergleichenden Entwicklungsgeschichte des Kopfes der Kranioten

von

C. von Kupffer.

---

4. Heft:

Zur Kopfentwicklung von Bdellostoma.

1900.

München und Leipzig.

Verlag von J. F. Lehmann.

D1398
K97
1893-1900

A MEMORIAL GIFT

From the Library of

FRANK MACE MacFARLAND

LANE

MEDICAL LIBRARY

Gift

LANE MEDICAL LIBRARY
STANFORD UNIVERSITY
300 PASTEUR
PALO ALTO, CALIFORNIA

Studien

zur

vergleichenden Entwicklungsgeschichte des Kopfes der Kranioten

von

C. von Kupffer. Carl Wilhelm 1824-19

---

4. Heft:

Zur Kopfentwicklung von Bdellostoma.

1900.

München und Leipzig.

Verlag von J. F. Lehmann.

LANE LIBRARY. STANFORD UNIVERSITY

Druck von Knorr & Hirth, München.

D1348
K97
1900
v.4

Einleitung.

Nachdem Herr G. C. Price die ersten Einblicke in die Ontogenie eines Myxinoïden, des Bdellostoma Stouti gewährt hatte, indem er drei nicht nahe an einander schliessende Entwicklungsstadien allgemein charakterisirte und viel Unerwartetes enthüllte (**1** und **2**), sind von zwei Seiten Anstrengungen gemacht worden, die Eier dieses Palaeokranioten zu gewinnen. Besonders erfolgreich war hierin Herr Bashford Dean. Es gelang ihm binnen Kurzem, aus der von Price aufgedeckten Fundstätte von Pacific Grove an der Bai von Monterey ein Material zu erwerben, das weitgehenden Erwartungen hätte genügen können, wenn sich nicht grosse Schwierigkeiten, auf die auch Price gestossen war, der histotechnischen Behandlung der Eier in den Weg gestellt hätten. Diese Schwierigkeiten lagen in dem Umstande, dass die starke Eischale das Ei fast unmittelbar umschliesst, bei jeder bisher versuchten Fixationsweise sich prall um den Inhalt legt, denselben drückt und ein befriedigendes Schälen des Eies in den wichtigsten jungen Stadien verhindert. So hat sich Bashford Dean in seinen bisherigen Publikationen im Wesentlichen darauf beschränkt, die allgemeinen Verhältnisse des Eies, den äusseren Habitus des Embryo und seine Lage auf dem Dotter eingehend zu schildern (**3**. **4**.). Auch in dieser Beschränkung hat Bashford Dean eine sehr dankenswerte Arbeit geleistet. Namentlich seine an zweiter Stelle citirte, reich illustrirte Abhandlung gewährt ein lückenloses Bild der Gestaltung des Embryo von der ersten linearen Spur bis zum Ausschlüpfen.

Noch bevor diese Abhandlung erschienen war, gewährte die K. Bayerische Akademie der Wissenschaften die Mittel, um einen jungen Zoologen, Herrn Franz Doflein, wohlausgerüstet nach Kalifornien zu senden, mit dem hauptsächlichen Auftrage, an der Hand

der Erfahrungen von Price und Bashford Dean Bdellostomaeier in, wenn möglich, für die eingehendere Bearbeitung tauglichem Zustande für das anatomische Institut zu beschaffen. Ueber das Resultat dieser Sendung haben Doflein (5.) und ich (7.) bereits an anderer Stelle berichtet. Trotz grossen Erfolges des eifrigen Sammlers vermochte auch er der Schwierigkeiten, durch die seine Vorgänger gehemmt worden waren, nicht Herr zu werden. Das Schälen der Eier am Fangorte musste nach einigen misslungenen Versuchen eingestellt werden. Dass diese Hindernisse sich mit der Dauer der Einwirkung des Fixationsmittels steigerten, ist selbstverständlich, da ausserdem die Eischale, die frisch recht durchsichtig ist, nach der Fixation nur an einigen Eiern die Umrisse des Embryo ungefähr wahrnehmen lässt. Mit der grössten Mühe hat sich daher nachträglich nur ein geringer Teil der jüngeren Embryonen aus den etwa 200 mitgebrachten Eiern soweit hervorholen und bearbeiten lassen, dass die Grundzüge der Entwicklung der Kopfregion erkannt und das Verständnis der besser erhaltenen älteren, bereits den Habitus der entwickelten Form aufweisenden Embryonen angebahnt werden konnte. Der Inhalt des vorliegenden Heftes ist daher ein fragmentarischer und ich entnehme nur dem Umstande eine Rechtfertigung meiner Publikation, dass damit ein Anfang auf hindernissreichem Arbeitsfelde gemacht wird, ein Anfang, der, ob ganz zutreffend, ob der Ergänzung bedürftig und der Berichtigung ausgesetzt, dem Nachfolger immerhin von Wert sein wird.

Die erwähnten Schriften von Bashford Dean und Doflein haben weite Verbreitung erhalten, es wird aber doch den Lesern dieses Heftes erwünscht sein, in kurzem Auszuge zu erfahren, was Beider Beobachtungen über das Tier, über Ei und Embryo ergeben haben.

Was den Parasitismus der Myxinoïden anlangt, so war bisher die Ansicht überwiegend die, dass sie die grossen Fische, die sie so vollständig ausfressen, dass nur Haut und Skelett nachbleiben, erst nach dem Tode anbohren. Doflein sah aber Bdellostomen, welche er mit Exemplaren von Torpedo und Raja in einem Kübel etwa 30 Minuten lang transportirte, sich vollständig in deren Leibeshöhle hineinarbeiten. Sie hatten zum Eindringen ein Loch in der Nähe des Afters gebohrt. Der Parasit saugt sich an die Haut seines Opfers an und lässt dann die vorstreckbare mit Hakenreihen versehene Zunge eine raspelnde und bohrende Thätigkeit ausführen.

Doflein (5 u. 6) giebt an, dass die reifenden Eier, indem sie länglich werden, sich je in einer beutelartigen Bildung des Ovariums gelagert finden, wie in einer Hängematte, die mit den Eiern wächst und reichlich vascularisirt ist. Die Hängematte umschliesst Follikel und Ei. Heranwachsend erlangen die Eier eine längliche, leicht gekrümmte Form, werden gurken- oder bananenförmig. Die Schale ist bis zu einem gewissen Stadium ganz glatt. Nach Erreichung der definitiven Grösse zeigen sich an beiden Polen Höcker, die Anlagen der bekannten Hakenapparate, welche bis zum Legen weich bleiben und wohl erst im Seewasser, wie die Schale auch, die hornartige Beschaffenheit erlangen. Uebereinstimmend nehmen Dean und Doflein an, dass ein Gelege 20—25 Eier enthalten mag, von denen aber ein Teil unbefruchtet bleiben soll. Aeussere Befruchtung ist wahrscheinlich.

Das gelegte Ei ist nach Dean durchschnittlich 22 mm lang, 8 mm dick, aber die Dimensionen sollen beträchtlich variiren. An einem Pol, dem Keimpol, findet sich eine Mikropyle, umstellt von höchstens 60 die Haken tragenden Fäden, der Gegenpol soll etwas weniger Hakenfäden aufweisen. In einem Abstande um durchschnittlich 3.5 mm, höchstens 5 mm vom Keimpol läuft ein ringförmiger Falz um die Eischale und grenzt einen Deckel ab. Der Dotter enthält dicht gedrängt grosse, stark lichtbrechende Dotterkörner von überwiegend ellipsoïder Form, in der Längsaxe bis zu 26 μ messend. Der am Mikropylepol auftretende Keim besitzt nach Dean central, direkt unter der Mündung der Mikropyle einen Buckel, an dem die Befruchtung ablaufen und die Furchung beginnen soll. Doflein (6. S. 357) erwähnt gleichfalls eine centrale erhöhte Scheibe am Keim. Ich selbst habe einen ungefurchten kappenförmigen Keim untersucht von 3.3 mm Durchmesser und 0.425 mm Dicke, unfärbbar, aber zwei lebhaft färbbare Körper enthaltend, die Vorkerne sein konnten, indessen näher der Basis der Calotte, als der Oberfläche lagen. Beide standen um 40 Schnitte zu 15 μ Dicke von einander ab. Der grössere dieser Körper war elliptisch, membranlos, schwach gefärbt, enthielt zwei lebhaft tingirte nukleolenartige Bildungen, ein grösseres, ein kleineres. Der kleinere, davon abstehende Körper war ein intensiv gefärbtes Kügelchen, von der Grösse des kleineren Nucleolus an dem andern, mit einem kurzen Fädchen; in unmittelbarer Nähe sah ich ein farbloses Kügelchen, aber ohne Strahlung.

Die Deutung bleibt unsicher. Es sind dieselben Körper, die Doflein abgebildet hat (6. Taf. XXXIII Fig. 10). Dean zeichnet einige Furchungsbilder und ich habe auch zwei gefurchte Keimscheiben gefunden, die sich schneiden liessen, während ein dritter Keim zerfiel. Der jüngere zeigte in der Flächenansicht 16 Blastomeren von etwas ungleicher Grösse, die centralen waren nicht kleiner als die randständigen. In der Mitte lagen sie in zwei Schichten, am Rande einschichtig, und waren hier noch nicht vollständig von einer feinkörnigen Substanz abgeschnürt, welche sich schalenförmig unter dem Keim in den Dotter hinein fortsetzte, aber nicht unmittelbar unter dem Keime lag, sondern von dem Mittelfelde desselben durch grobkörnigen Dotter getrennt sich zeigte.

An der andern Keimscheibe liessen sich in der Fläche circa 50 Blastomeren zählen, die mittleren waren kleiner, fanden sich in zwei Lagen, die randständigen noch nicht abgeschnürten bildeten einen einschichtigen Kranz um die zentrale Doppellage. Auch hier war die Keimscheibe von feinkörniger Substanz ringförmig umschlossen, die aber nicht die unmittelbare Sohle der Blastomeren bildete, sondern durch eine Scheibe grobkörnigen Dotters von diesen getrennt war.

Doflein giebt an, dass die concave Seite des gurkenförmigen Eies die dorsale ist, an der der Embryo erscheint. Damit stimmen B. Dean's Zeichnungen nicht durchweg überein, aber die Verlagerung kann eine sekundäre sein.

Das Folgende gebe ich nach den Beobachtungen von B. Dean an frischen Eiern mit noch durchsichtiger Schale: Nachdem das Blastoderm den Dotter bis zum Rande des Deckels bekleidet hat, erfolgt das weitere Wachstum einseitig, die eine Randhälfte des Blastoderms rückt über den Dotter rascher vor, als die entgegengesetzte, erstere ist die dorsale. Hat der vorausgehende Rand des Blastoderms etwa $^1/_3$ der Eilänge und der entgegengesetzte die Grenze des Deckels erreicht, so zeigt sich in der dorsalen Mittellinie die erste Spur der Embryonalanlage als ein weisslicher Strich, der vom Blastodermrande ausgeht. Aber der Blastodermrand enthält später nicht das Schwanzende des Embryo, dieses liegt weiter kopfwärts und scheint die Ausdehnung des Blastoderms in der Axenrichtung des Embryo aufzuhalten, wodurch der Rand eine kopfwärts einspringende Kerbe erhält. Durch Schluss der Kerbe von den

Seiten her, in fortschreitender Ausdehnung der beiderseits von diesem Einschnitt gelegenen Partien des Blastoderms, bildet sich hinter dem Schwanzende ein Streifen, eine Raphe. Das wurde aber nur an einem Exemplar gesehen. Das Kopfende zeichnet sich zunächst als weissliche Scheibe ab, caudal vom Deckelrande gelegen. Ist diese Scheibe bis unter den Deckelrand gerückt, so erblickt man noch keine Segmentation. Dann schreitet der Kopf in der Entwicklung dem Rumpfe voraus. Wenn der Dotter etwa zu $^2/_3$ der Fläche überwachsen ist, so wird das Kopfende frei, es wird gleichzeitig ein Kiementaschenpaar sichtbar. Somite, caudalwärts an Grösse zunehmend, erscheinen am Rumpfe, das Schwanzende grenzt sich bestimmter am Blastoderm ab. Das Hirn scheint sich früher zu schliessen, als das Rückenmark. — Unregelmässigkeiten kommen vor, namentlich in der Richtung des Embryo und der Lage des Kopfes.

Vollendet sich die Umwachsung am Gegenpol oder nahe demselben, so hat der Kopf die Grenze des Deckels gegen den Keimpol hin mehr oder weniger überschritten. Es sind dann mehrere Kiementaschenpaare — bis 9 und mehr — an lappenförmig vorspringenden Anlagen hinter dem Kopfe zu sehen. Vor dem Kopfe und lateral von diesem umgrenzt sich der Pericardialraum und die Dottergefässe treten deutlich hervor. Das Herz lagert vor dem Kopfe. Augen und Labyrinthblase sind zu sehen. Der Schwanz erreicht aber bei Abschluss der Umwachsung den Gegenpol oder die Stelle des Verschlusses nicht. Bei 57—59 Somiten scheint die Grenze zwischen Nachhirn und Rückenmark am neunten Somiten zu liegen. Das Grosshirn tritt früh auf. Bei Embryonen mit 73—74 Somiten und 5 Paar sichtbaren Kiementaschen kann man am Grosshirn zwei Paar Lappen unterscheiden. — Bei 105 Somiten sind die vordern klein, das noch wahrnehmbare vorderste Paar steht vom Labyrinthe so weit ab, als dieses vom äussersten Kopfende; die Hyomandibulartasche rückt von der nächsten weiter ab, als die folgenden von einander abstehen. Vor der hyomandibularen scheinen 2 Paar Schlundtaschen zu bestehen, das vordere in der Region des Auges.

Hat der Kopf im Wachstum den Keimpol überschritten, so sieht man an der Ventralseite des Eies ein Gefäss vom Gegenpol bis an den Kopf ziehen. Es entsteht aus convergirenden feineren Gefässen am Gegenpol und nimmt im Verlauf beiderseits vom Dotter

andere auf. Starke Cardinalvenen säumen den Rumpf. Am Schwanze strahlen zahlreiche Gefässe fächerförmig über den Dotter aus.

Ist der Kopf auf die Ventralseite gerückt, so bettet er sich in eine tiefe Furche des Dottersackes, wie schon Price beobachtete. Die flügelartigen Träger der Kiemen sind dann nicht mehr zu sehen. Sobald der Schwanz den Gegenpol überschritten hat, legt er sich weiter vorwachsend auf die Seite und liegt später neben dem Kopfe oder deckt denselben. Ein Embryo dieses Stadiums ist am Kopfe und auch am Rumpfe beträchtlich verbreitert, bei stark reducirter Dottermasse. Zwischen dem Zeitpunkte, wo die Deckelgrenze durch den Kopf überschritten wird und dem Stadium der Uebereinanderlagerung von Schwanz und Kopf an der Ventralseite des Eies vergehen drei Wochen. Die ganze Entwicklung dauert wohl mindestens 8 Wochen. — Wenn der Schwanz die Länge erlangt hat, dass er ventral bis an den Deckelrand sich erstreckt, wird der Deckel gehoben und der Embryo schlüpft aus, den Schwanz voran. Er besitzt den Habitus des entwickelten Tieres und hat eine Länge von 45 mm.

Das Mitgeteilte wird das Verständniss der von mir beschriebenen Stadien fördern. Ich schliesse aber zur allgemeinen Orientirung noch die Kopie einer Zeichnung von Bashford Dean an, die einen Embryo in dem Zeitpunkte zeigt, wo die Kopfscheibe den Deckelrand an der Dorsalseite überschreitet.

Fig. 1.
Copie nach B. Dean.

Descriptiver Teil.

I. Jüngere Embryonen bis zur Bildung einer secundären Rachenhaut.

Die jüngste Embryonalanlage, die zur Beobachtung kam, E. I., erschien bei der Lupenbetrachtung durch die Eischale hindurch als ein heller Streifen, der vor der Mitte der Längsaxe des Eies begann und sich bis an den Deckelrand erstreckte, dort sich scheibenförmig verbreitend, wie Fig. 2 es zeigt. Ob der in der Zeichnung sicht-



Fig. 2. $^6/_1$.

bare helle quere Bogen am hintern Ende des Längsstreifens dem Blastodermrande entspricht, konnte nicht entschieden werden. Das Schälen dieses Eies gelang nicht nach Wunsch, das Blastoderm zerriss der Quere nach, im hintern Drittel des Längsstreifens blieb eine obere Schicht, das Exoderm, an der Eischale haften, der vordere längere Teil des mit der Lupe sichtbaren Streifens verblieb auf dem Dotter. Es wurde nun eine dorsale Lage des Dotters, der die vordern

zwei Drittel der Embryonalanlage auflagerten, abgetragen, eingebettet und quer zur Längsaxe des Eies in Serie geschnitten, was sich anscheinend befriedigend ausführen liess. Aber die Untersuchung ergab doch, dass nur wenige Schnitte der Serie einigermassen brauchbar waren. Als sicher konnte Folgendes festgestellt werden:

Das Blastoderm war dreischichtig, Exoderm und Endoderm liessen sich als epitheliale Blätter scharf unterscheiden. Das Exoderm war in einer mittlern Längszone, die beträchtlich breiter war, als der im Bilde sichtbare helle Streifen, verdickt, aus hohen Cylinderzellen bestehend. Es fand sich also ein Embryonalschild, der jederseits scharf begrenzt war. Darüber hinaus setzte sich dünnes, einschichtig plattes Epithel fort. Es schien, nach einigen Schnitten zu urteilen, als wenn diese Grenze durch einen Falz gebildet würde. Das dünne Endoderm bestand durchweg aus ganz platten Zellen. Darunter lagen zerstreut oder gruppirt grosse, lebhaft tingible Merocytenkerne, hin und her beträchtlich tief in den Dotter eingesenkt und dann von einem Hof feinkörniger Substanz umschlossen. Das Mesoderm bestand im Bereich des Embryonalschildes aus locker zerstreuten Zellen; von der lateralen Grenze des Schildes an schien aber ein Coelomspalt zu bestehen, die Zellen waren da in zwei dünnen Blättern übereinander geordnet. — Einige direkt aufeinander folgende Schnitte aus der Mitte des Längsstreifens gaben das Bild der Fig. 3. Es bestand, wie bereits von B. Dean ermittelt war, ein

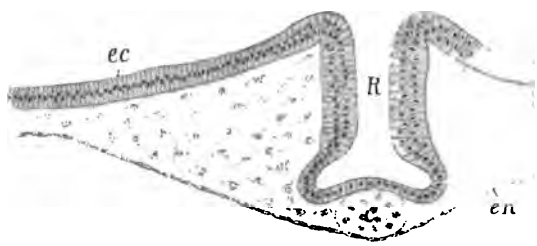

Fig. 3. $^{250}/_{1}$.

Die Erklärung der Bezeichnungen für sämmtliche Abbildungen findet sich am Schlusse des Heftes.

offenes Neuralrohr mit dünnerer Bodenplatte, steil aufgerichteten, annähernd parallel gestellten Seitenwänden, die sich am dorsalen Spalt scharf in das fast ebenso dicke Exoderm des Schildes umknickten. Am Uebergange der Bodenplatte stülpen sich ventrale Neuralleisten vor. Unter der Bodenplatte liegt die bereits vom Endo-

derm abgegliederte Chorda. — Die vor der Mitte des Embryo hergestellten Schnitte der Serie, wenn sie auch zum Teil ganz unbrauchbar waren, ergaben doch zusammen soviel, dass die Seitenwände des spaltförmig offenen Neuralrohrs kopfwärts allmälig an Höhe abnahmen, dass die Abgrenzung der Seiten gegen die Bodenplatte undeutlicher wurde und so die tiefe Neuralfurche gegen die Kopfscheibe hin in eine flache Rinne auslief, die noch hinter dem Centrum der Scheibe ganz verstrichen war. Die Fig. 4 entspricht

Fig. 4. $^{250}/_{1}$.

etwa dem hintern Rande der Kopfscheibe. Die Chorda, in der Mitte der Länge des Embryo abgegliedert, erscheint weiter vorn als Endodermfalte, dann als ebene Platte höherer Zellen in der Flucht des Endoderms und vorn, im Bereich der Neuralrinne, als eine den Boden der Rinne umgreifende gebogene Platte, wie in Fig. 4 zu sehen ist. Hier fehlt Mesoderm vollständig. Im Bereich der Scheibe konnte ich die Grenzen des Embryonalschildes nicht bestimmen.

Soviel liess sich also an diesem schadhaften Objekte mit Klarheit ermitteln, dass Bdellostoma Stouti in der Bildung des Neuralrohres nicht dem Typus von Petromyzon folgt, sondern eine offene Neuralfurche entwickelt, indem der axiale Teil des Exoderms des Embryonalschildes sich fortlaufend tiefer als offene Falte einsenkt, aber ohne dass vorher oder während dieses Vorganges der in die Bildung einzubeziehende Bezirk des Embryonalschildes sich seitlich zu Rückenwülsten erhebt. — Zugleich ergiebt sich, dass in diesem Stadium die Entwicklung hinten beginnt und kontinuirlich kopfwärts vorschreitet. Am unvollständigsten waren die Aufschlüsse über das Mesoderm. Ursegmente bestanden in der vordern Hälfte jedenfalls nicht, überhaupt kein an die Axenorgane heranreichendes epitheliales Mesoderm, vielmehr kontinuirliches lockeres Mesenchym. Ob sich nach der Ventralseite hin ein Coelomspalt vorfand, liess sich nicht genau ermitteln, erschien aber wahrscheinlich. Das gilt aber nur für die vordere Hälfte der Embryonalanlage und gestattet keinen Schluss auf die hintere, über welche ich keinen Aufschluss erlangen konnte.

Der nächstältere Embryo, über den ich verfügen konnte, E. II, liess sich durch die Eischale hindurch in seinen Umrissen erkennen. Der Kopf hatte den Rand des Deckels erreicht und zeigte eine scharfe vordere Begrenzung. Vor dem Kopfe lag ein medianer heller Streifen. Die Länge des sichtbaren Embryo betrug etwa 1 cm bei einer Länge des in Alkohol aufgehobenen Eies von 2 cm. Auch hier liess sich das Schälen nicht mit dem Erfolge ausführen, dass der ganze Embryo erhalten geblieben wäre. Er war brüchig, die hintere Hälfte zerfiel und auch der hintere Teil der vorderen Hälfte wurde verletzt, aber der Kopf und anschliessende Teil des Rumpfes waren ziemlich intakt. Das Bild in Fig. 5 ist nach Entfernung der



Fig. 5. 6/1.

Eischale entworfen worden. Der vorderste weissliche Streifen ist der in Bildung begriffene Herzschlauch, der sich zangenförmig gabelt, dann folgt der durch eine Furche umgrenzte Vorderkopf, an dem das Hirn als schmaler Strang zu erkennen ist. Segmentation des Rumpfes war nicht zu sehen. Die Schnittserie durch den Kopf, wenn auch nicht tadellos, liess indessen doch wichtige Verhältnisse erkennen. Es ergab sich vor allem, dass in der Zeit zwischen den Stadien von E. I und E. II sich das Tempo der Entwicklung von Kopf und Rumpf umgekehrt hatte, der Kopf hatte den Rumpf überholt. Während der vorderste Teil des Rückenmarkes und das Nachhirn bis zur halbkugligen Labyrinthgrube noch offen waren, bestand schon ein geschlossenes Hirnrohr, das sich vorn zu einem konischen Schnabel verjüngte und mit dem Exoderm noch zusammenhing. Das Exoderm schlug sich aber von dem Punkte des Zusammenhanges aus caudalwärts unter das Hirn hin und kleidete eine tiefe Mulde der Eioberfläche aus, über welcher das Vorhirn zum Teil frei lag. Diese Mulde übertraf in der Breite die Hirnbreite um mehr

als das Dreifache, öffnete sich seitlich durch einen Spalt nach oben, war hinten blind geschlossen. Das in der Fig. 5 sichtbare Feld, in dessen Axe das schmale Hirn liegt, entspricht der Ausdehnung dieser Mulde. Die das Feld seitlich begrenzenden Linien sind die Spalten, die in die subcerebrale Mulde führen. Ich lasse die Beschreibung einiger Querschnitte folgen, am Hirnschnabel beginnend. Die Schnitte hatten eine durchgehende Dicke von 15—20 μ. Die beiden ersten Schnitte vom Punkte des Zusammenhanges an zeigen einen massiven Exodermstrang ohne deutliche Differenzirung, am dritten Schnitte ist der Hirnschnabel vom umschliessenden Exoderm abgesetzt. Den vierten Schnitt zeigt Fig. 6. Man sieht den Quer-

Fig. 6. $^{100}/_{1}$.

schnitt des vordern Kopfendes frei über der erwähnten Mulde der Oberfläche des Eies gelagert. Die Hirnlichtung ist von einschichtigem Epithel umschlossen. Dorsal in der Mitte steht das Hirndach noch in Verbindung mit dem Exoderm durch eine Spur der dorsalen Naht, der vordere Neuralporus ist also noch nicht ganz geschlossen. Der Boden dieses Hirnschnabels zeigt viel mächtigeres Epithel, als die Dachplatte. Das periphere Exoderm bildet an der Ventralseite des Hirns eine scharf begrenzte dickere Platte aus cylindrischen Zellen, die unpaarige Riechplakode.

Eigenartig erscheint das Exoderm, so weit es die Mulde auskleidet, über welcher das vordere Kopfende frei schwebt. Während es ausserhalb der Mulde eine Lage ganz platter Zellen darstellt, erheben sich die Zellen am Seitenrande der Mulde zu beträchtlicher Höhe, stellen lange schlanke Cylinder dar und bilden mächtige Platten mit höckeriger Oberfläche. Gegen die Mitte hin nimmt die Höhe der Zellen allmählig ab, der Boden der Mulde trägt ein Cylinderepithel von nicht mehr auffälliger Formation. Diese Bildung ist weiterhin zu verfolgen. — Das Endoderm ist hier eine Lage ganz platter Zellen. Darüber begrenzen die Splanchno- und Somatopleure einen deutlichen Coelomspalt. An der Umschlagstelle beider Blätter in einander liegt eine Gruppe zusammengedrängter Mesodermzellen.

Ventral davon sieht man die Lichtung der beiden Aeste des Truncus arteriosus. Die Schnittserie, caudalwärts verfolgt, zeigt bald eine Aenderung des Querschnittes des Hirns; das Vorhirn wird hoch und schmal, ein seitlich abgeplattetes Rohr, welches am Uebergange der Bodenplatte in die Seitenwände zu hohen ventralen Leisten sich ausstülpt. Diese Leisten nehmen mit jedem Schnitte an Ausdehnung in querer Richtung zu und gehen ohne Unterbrechung in die Stiele der Augenblasen über. Der achte Schnitt hinter dem in Fig. 6 vorliegenden trifft die Augenblasen in ihrer grössten Ausdehnung und ist in Fig. 7 einseitig gezeichnet.

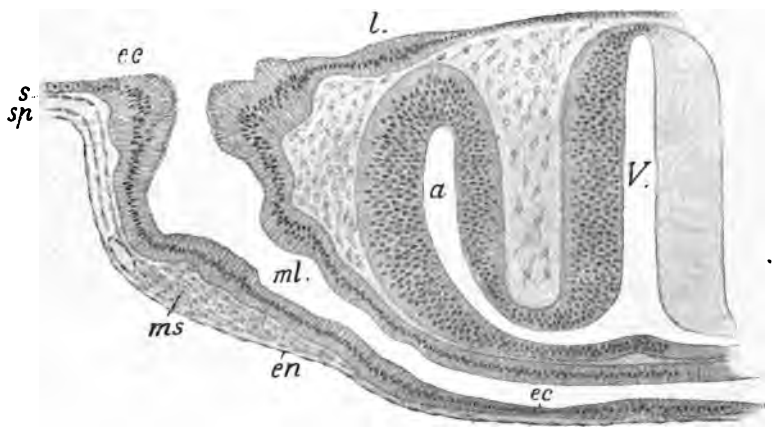

Fig. 7. $^{200}/_{1}$.

Der Vorderkopf liegt frei vor, ringsum von Exoderm bekleidet, aber so tief in die Mulde eingesenkt, dass sich der Scheitel kaum über die Oberfläche des Eies erhebt. Das hohe schmale Hirn zeigt eine spaltförmige Lichtung, vom Boden des Hirns gehen die gestielten auffallend grossen primären Augenblasen aus, deren Scheitel dorsal liegt und das Exoderm fast erreicht, welches hier eine deutlich ausgeprägte Linsenplakode *l* entwickelt hat, die zunächst nicht die normale Lagebeziehung zur Augenblase hat. Das Exoderm ist über dem Hirn dünn, die Zellen sind platt, gegen die Linsenplakode an Höhe zunehmend, die aus langen Cylinderzellen gebildet wird. Jenseits derselben verkürzen sich die Zellen wieder, um am innern Rande des Spaltes, durch den die Mulde an der Seite des Kopfes sich

öffnet, zu faserartig langen, dicht zusammengedrängten Elementen auszuwachsen, welche in Gruppen sich zu Höckern erheben. Wo man einzelne dieser Zellen bis an das freie Ende verfolgen kann, sieht man sie mit abgerundeten Kuppen hervorragen. An der Ventralseite des Kopfes nehmen die Zellen von der Spaltmündung an zur Medianlinie hin allmählig an Höhe ab. Das gleiche Verhalten zeigt das Exoderm der Eioberfläche im Bereich der Mulde, an der Aussenlippe des Spaltes specifisch umgestaltet, wird es gegen die Mediane hin zu regulärem Cylinderepithel. Unterhalb der Mündung des Spaltes zeigt die Mulde eine durch mehrere Schnitte sich erstreckende ampullenartige Erweiterung. Diese Gestaltung des Epithels an den Spalträndern erinnert an das Epithel von Haftscheiben.

Sehr beachtenswerth erscheint das Mesoderm. Zwischen Hirn und Augenblase sieht man zerstreute Zellen eines lockern Mesenchyms, aber lateral von der Augenblase rücken die Zellen dichter zusammen zu einer compakteren Portion. Unterhalb des Bodenepithels der Mulde fehlt in einer breiten mittlern Zone das Mesoderm überhaupt, ein sehr dünnes, einschichtiges Endoderm liegt unmittelbar unter dem Exoderm. Seitlich aber lagert zwischen beiden primären Blättern eine mächtige Portion compakten Mesoderms, an welches sich weiter lateral die dünnen Blätter des Coelomepithels, die bleibende Seitenplatte, unmittelbar anschliessen. Wo der Umschlag dieser Blätter an die compakte Portion sich anlehnt, sieht man den Durchschnitt des gleichseitigen Astes des Truncus arteriosus.

In den nächsten Schnitten verengt sich der äussere Spalt zur Seite des Kopfes, die schlanken, faserartigen Zellen an den beiden Lippen des Spalts berühren sich bald, falzen sich ineinander und am 6. Schnitte hinter dem Querschnitt von Fig 7 erfolgt, wie Fig. 8

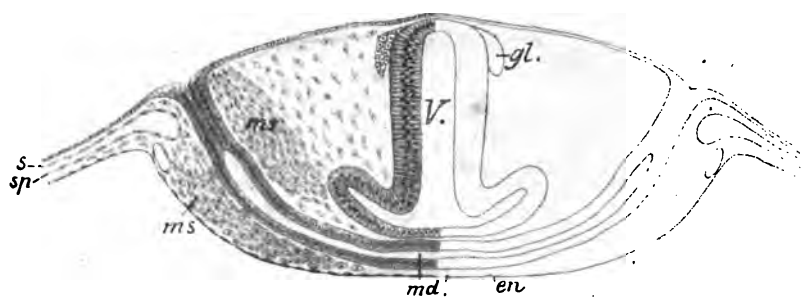

Fig. 8. $^{100}/_{1}$.

zeigt, der Verschluss. Damit geht die Mulde in die seitlich geschlossene primäre Mundbucht über, welche eine durch 8 Schnitte sich erstreckende Blindtasche darstellt. Der Schnitt in Fig. 8 fällt hinter die Augenblase, aber in Fortsetzung der Augenstiele zeigt der Hirnboden noch starke, ausgestülpte ventrale Neuralleisten. Vom Dache des Hirns gehen dorsale Leisten als compakte Ganglienleisten ab, die sich der Hirnwand seitlich anschmiegen. In breiter Ausdehnung lateral vom Hirn findet sich fortlaufend lockeres Gewebe, dann folgt eine scharf umgrenzte Portion compakten Mesoderms über dem seitlichen Abschnitt des primären Mundes, in Anlehnung an den geschlossenen Spalt, also eine präorale compakte Mesodermportion. Eine ebensolche compakte Masse lagert ventral vom Munde; an diese schliesst sich die bleibende Seitenplatte unmittelbar an.

Der zweitnächste Schnitt, in Fig. 9 gezeichnet, zeigt das Hirn mit ventralen hohlen Leisten und compakten dorsalen Ganglienleisten, ohne Veränderung der Configuration. Der Querschnitt der Mundbucht ist hier schmäler, von der Epidermis weit abgerückt. In Folge dessen haben sich die beiden Portionen compakten Mesoderms an einander gelagert, sind aber von einander unterscheidbar. Gleich der

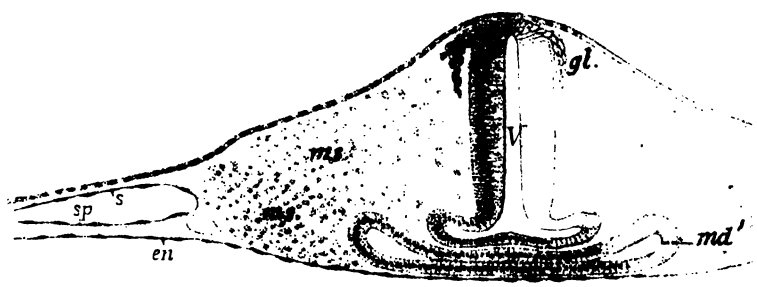

Fig. 9. $^{100}/_{1}$.

nächste Schnitt hierauf trifft den blinden Grund des Mundes und weist eine mediane Verdickung des Endoderms auf. — Ich überspringe dann sieben Schnitte, die keine wesentliche Aenderung des Bildes wahrnehmen lassen. Die dorsale Leiste des Hirns läuft continuirlich weiter, wird stärker und erscheint, wo sie am mächtigsten ist, hohl, die ventralen hohlen Hirnleisten nehmen an Ausdehnung allmälig ab; an der Epidermis tritt in beträchtlichem Abstande vom Hirn eine plattenförmige Verdickung auf. Das aus zwei Portionen

bestehende compakte Mesoderm, lateral am Querschnitte, bleibt erhalten. Was neu aufgetreten war, ist auch an der Zeichnung Fig. 10 zu sehen, die den 8. Schnitt hinter dem der Fig. 9 abbildet und das vom Hirnboden abgesetzte Infundibulum *i* im Querschnitt zeigt. Schnitt für Schnitt verfolgt, lässt sich nachweisen, dass die im An-

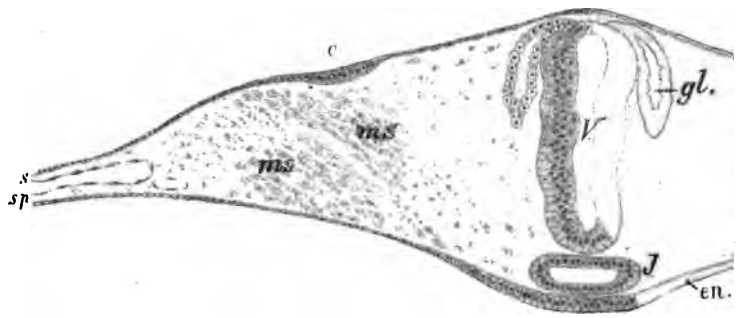

Fig. 10. $^{100}/_{1}$.

schluss an den Stiel der Augenblasen sich erhaltenden ventralen Hirnleisten bis ins Infundibulum sich erstrecken. Das Hirn hat an diesen Querschnitten von der Fig. 8 bis zur Fig. 10 seine grösste Höhe; speciell in dem Schnitte der letzten Abbildung ist es etwas gedrückt. Die dorsale Leiste ist deutlich hohl, wie ein Sack sich darstellend, von einfach aufgereihten Zellen umschlossen. Das compakte Mesoderm ist hier am mächtigsten, es nimmt caudalwärts jetzt bald an Ausdehnung ab und damit lockert sich auch der Verband seiner Zellen. Die darüber gelegene verdickte Platte der Epidermis *e* setzt sich continuirlich fort.

Abermals werden 7 Schnitte übersprungen, an denen sich die Ganglienleiste und die mit *e* bezeichnete Plakode der Epidermis erhalten, während das Hirn an Höhe verliert und dorsal etwas breiter wird. Den dann folgenden Schnitt zeigt Fig. 11. Dieser Schnitt entspricht der Enge über der ventralen Hirnfalte *pv* (vergl. Fig. 17), dem Isthmus. Das Hirn weist eine hohle dorsale Ganglienleiste auf. An der Epidermis sieht man zwei voneinander abgesetzte verdickte Platten, eine schwächere mediale *dl*, die dorso-laterale Ganglienplakode, und eine stärker ausgeprägte weiter lateral gelegene, die ich mit *e* bezeichne. Am Endoderm ist unter dem Hirn die Chordaplatte zu sehen, dann folgt dünnes Endoderm, das sich aber unterhalb der mit *e* gemerkten Exodermplatte wieder zu einer Platte *kp* verdickt.

Ueber dieser Platte liegt die caudale Fortsetzung des compakten Mesoderms, aber bereits beträchtlich lockerer, als vorher und als ein-

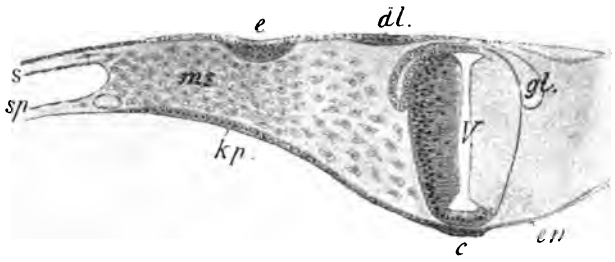

Fig. 11. $^{100}/_{1}$.

heitliche Portion. Bisher hat das Hirn seine Form eines seitlich abgeplatteten Rohres mit spaltförmigem, in dorso-ventraler Richtung hohem Lumen bewahrt. Eine Abgrenzung zwischen Vorderhirn und Mittelhirn besteht nicht. Es gibt hier nur ein einheitliches Vorhirn. In den folgenden Schnitten aber tritt plötzlich eine Ausbauchung des Hirns in querer Richtung auf, es vollzieht sich ein scharfer Absatz am Uebergange des Vorhirns in das Nachhirn. So ergibt sich das Bild der Fig. 12. Von dem Hirnschnabel an, der in Fig. 6 sich findet, bis zu dieser Grenze zählt die Serie 37 Schnitte. Der Querschnitt des Hirns ist breiter als hoch, die Lichtung fast kreisförmig. Die Chorda ist bereits vom Endoderm abgegliedert. Eine Ganglienleiste fehlt. Am Exoderm und Endoderm treten die Platten *e* und *kp* scharf abgesetzt hervor. Sie liessen sich von Fig. 11

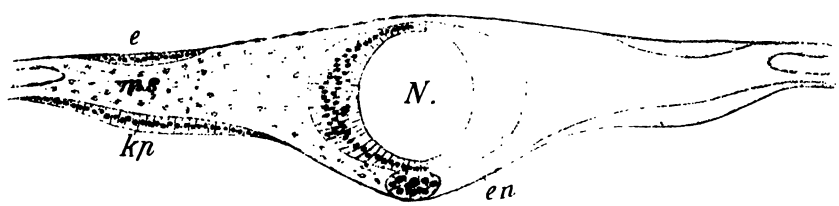

Fig. 12. $^{100}/_{1}$.

bis hierher durch fünf Schnitte kontinuirlich verfolgen, und gleicherweise erhält sich zwischen denselben compakteres Mesoderm. Die Begründung vorbehaltend, bezeichne ich sie als Kiemenplatten des Exo- und Endoderms. Nach 9 Schnitten erscheint das

Hirnrohr dorsal offen und behält weiterhin den Spalt. — Von der Uebergangsstelle des Vorhirns in das Nachhirn an, die in Fig. 12 gezeichnet ist, bis zum Labyrinth weist die Serie 32 Schnitte auf, die alle annähernd das Bild der Fig. 13 ergeben. Auf dieser Strecke behält das Exoderm nur die eine Platte *e* und das Endoderm, dieser gegenüber, die Platte *kp*. Hier nun tritt fast plötzlich nahe der dorsalen Lippe des Hirns wieder eine dorso-laterale Plakode auf, die

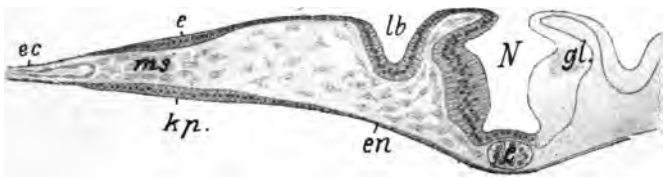

Fig. 13. $^{100}/_{1}$.

Labyrinthplakode, und erscheint schüsselförmig eingesenkt. Die Grube zeigt sich an 8—9 Schnitten. Noch im Bereich der Labyrinthgrube schwindet die Platte *e* des Exoderms durch Abplattung der Zellen, die Platte *kp* des Endoderms aber nimmt an seitlicher Ausdehnung und Dicke zu und erscheint am 13. Schnitte hinter dem in Fig. 13 gezeichneten in der Gestaltung, die Fig. 14 sehen lässt.

Die Platte ist nicht flach, wie vorher vorn, sondern schlägt an ihrer medialen Grenze, da, wo das dünne Endoderm in das verdickte übergeht, eine starke, lateralwärts überhängende Falte. Vom Umschlagsrande des tiefen Blattes dieser Falte an wird das Epithel der Platte besonders hoch, die Zellen drängen sich und bilden prominente Kuppen an der Platte. Unterhalb der Falte, wie über den Kuppen sind die Mesodermzellen besonders zahlreich und dichter zusammengelagert. — In Fig. 15 gebe ich ein Bild der Kiemenplatte

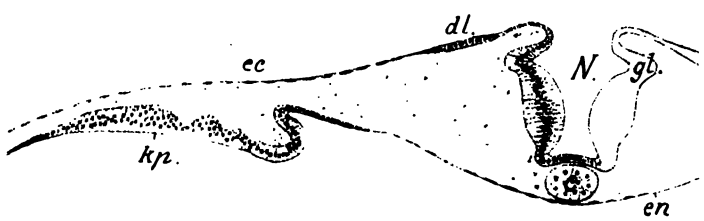

Fig. 14. $^{100}/_{1}$.

aus einem anderen, weiter caudal gelegenen Schnitte in stärkerer Vergrösserung, an dem die Gruppirung der Mesodermzellen über der Platte bestimmter zu sehen ist. Das Bild macht den Eindruck, als wenn die hier viel dichter als in der dorsalen Region neben dem Hirn gelagerten Zellen aus dem mehrzeiligen Cylinderepithel der endodermalen Platte ausgeschaltet würden, wie die Zellen aus dem Sklerotom von Amphirhinen. Ich begnüge mich mit diesem Hinweis, für die sichere Entscheidung reichen meine Präparate nicht aus. — Am 18. Schnitte hinter dem in Fig. 14 gezeichneten ist die

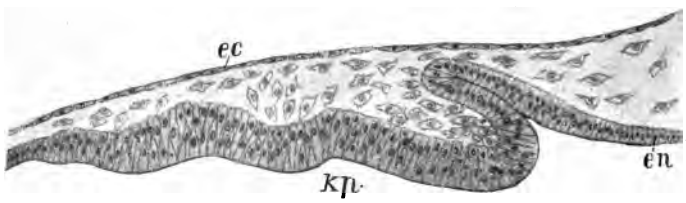

Fig. 15. $^{200}/_{1}$.

Kiemenplatte nicht mehr zu sehen, das Endoderm ist durchweg dünn, der dichtere Mesodermstreif hat aber auch aufgehört. Weiter reichen die irgend brauchbaren Schnitte dieser Serie überhaupt nicht und ich bleibe über Anordnung und Beschaffenheit des Mesoderms und der weit längeren hinteren Hälfte des Embryo völlig im Unklaren. Ich bemerke gleich jetzt, dass die Falte an der Kiemenplatte in der postotischen Region nicht etwa die Anlage der vordersten Kiementasche ist. Diese tritt prootisch auf.

Fasse ich zusammen, was sich aus diesen Präparaten über das Mesoderm und Endoderm hier, in diesem Stadium ergeben hat, so wäre zu sagen, dass von einer Grenze an, die so weit hinter dem Labyrinth gelegen ist, als das Labyrinth vom Vorhirn absteht, sich zwei Längszonen am Mesoderm unterscheiden lassen, eine lockeren Gewebes, die dorsale, und eine ventrale compaktere. Letztere liegt über einer verdickten Platte des Endoderms, der sich kontinuirlich hinziehenden Kiemenplatte *kp*. Beide zusammen, die endodermale Kiemenplatte und das compaktere Mesoderm erstrecken sich bis zum Vorhirn, etwa bis zum späteren Mittelhirn (Fig. 11). Dann hört die endodermale Platte auf, nicht aber das compakte ventrale Mesoderm. Dieses nimmt vielmehr an sichtlicher Ausdehnung und

Verdichtung zu. Dieser erst einfache Mesodermstreif wird vorn durch die Bildung des primären Mundes in zwei über einander liegende Portionen gespalten, eine präorale und eine postorale. Die präorale ist bis zum Auge zu verfolgen. Vor diesem findet sich nur ganz lockeres Mesenchym bis an den Hirnschnabel hin. Von Segmentation existirt in der ganzen post- und präotischen Region keine Spur.

Ein etwas älterer Embryo E. III, dessen vorderer Kopfrand die Grenze des Deckels eben überschritten hatte, konnte beim Schälen des Eies in $^2/_3$ seiner Länge von der Eikapsel ziemlich intakt abgelöst werden, das hintere Ende ging auch hier verloren. An dem isolirten Objecte zeigte die Lupe im hinteren Abschnitt der erhaltenen Strecke scharf ausgeprägte Segmentation. Die Labyrinthblase war zu erkennen. Das Nervenrohr war in Folge der Fixation mit Ausnahme des Vorhirns, stark geschlängelt. Der den Kopf vorn und seitlich umgebende Spalt, der eben erwähnt wurde, war deutlich zu sehen. Die Färbbarkeit war unbefriedigend. Die Fig. 16 giebt das Bild dieses Embryo. Da es mir vor allem darauf ankam, zu

Fig. 16. $^6/_1$.

ermitteln, ob sich eine Rachenhaut vorfand, wurde das Object sagittal geschnitten. Die Schnitte ergaben, dass die Labyrinthblase noch offen war, dass die Mesodermsegmente viel weiter nach vorn reichten als aus dem Lupenbilde angenommen werden konnte und dass die Segmente durch Myocommata geschiedene Myomeren waren. Das vorderste derselben lag so weit hinter dem Labyrinth, als dieses vom äussersten Vorderende des Kopfes abstand. Das Herz erschien nicht mehr median gelagert; das Venenende hatte sich nach rechts verschoben. Die Chorda war bis auf das äusserste knopfförmige Vorderende vom Endoderm abgelöst und bestand aus säulenförmig

in einfacher Reihe angeordneten scheibenförmigen Zellen. Fig. 17 stellt eine Zeichnung des Medianschnittes durch den Kopf dar.

Vor dem Kopfe liegt die weite Pericardialhöhle, der Herzschlauch *hz* wird von dem Schnitte getroffen. Das Vorhirn, Archencephalon, ist nur ventral gegen das Nachhirn abgegrenzt, wo sich die ventrale Hirnfalte *pv* erhebt. Eine Axenkrümmung liegt nicht vor. In der Axenrichtung verjüngt sich das Hirn nach vorn konisch, bildet einen durch eine leichte Einschnürung abgesetzten Schnabel, den lobus olfactorius impar *lo*, dessen Ende mit dem verdickten Exoderm zusammenhängt. Am Boden prägt sich vor der ventralen Hirnfalte *pv* der Infundibularteil aus, dessen hinteres Endstück frei gegen das knopfförmige Ende der Chorda vorspringt. — Ueber das Vorhirn caudalwärts hinaus ist die Schnittserie für das Centralnervensystem nicht brauchbar, weil gleich im Nachhirn die durch das Fixationsmittel bewirkte Schlängelung des Rohres beginnt und man nicht unterscheiden kann, was an seitlichen Vorsprüngen auf Rechnung dieser Verunstaltung oder auf Neuromerie zu beziehen ist. Ich habe nur in Umrissen auf die Ebene des Medianschnittes die Labyrinthgrube projicirt, um eine Vorstellung davon zu geben, wie weit die Grube vom Hirnschnabel entfernt liegt und wie weit hinter der Grube

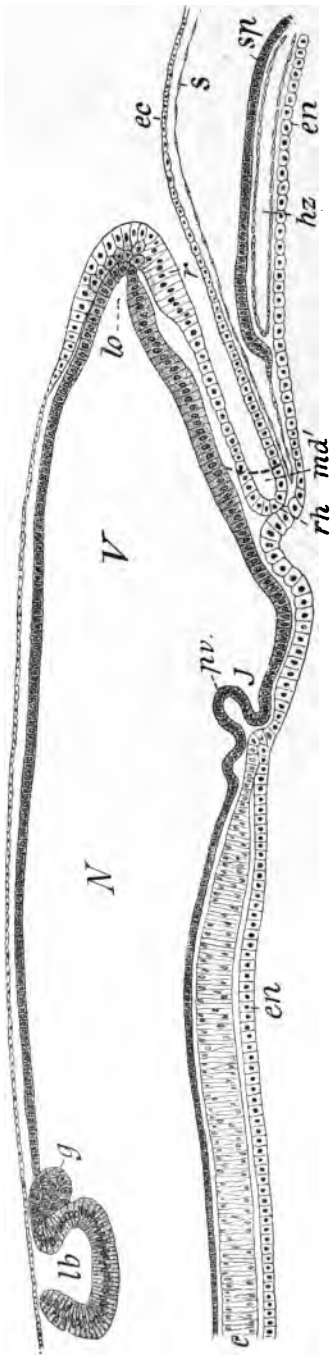

Fig. 17. 100/1.

LANE LIBRARY. STANFORD UNIVERSITY

man das vorderste Myomer in diesem Stadium zu suchen hat. Wie erwähnt, ist das Labyrinth in der Mitte des Abstandes dieses Myomers von der Spitze des Hirns gelagert. — Der Vorderteil des Kopfes liegt also, wie schon bei E. II frei vor, über dem die Pericardialhöhle bergenden Teile des Eies; zwischen beiden findet sich, median durchschnitten, die Mulde, die vorher nach Querschnitten geschildert wurde. Seitlich geschlossen erscheint sie nur soweit, als die unterbrochene Linie in der Zeichnung es andeutet. — Das Endoderm ist flach, von einer Darmrinne ist, wie bei E. II, nichts wahrzunehmen.

Vor dem Punkte, wo Chorda und Endoderm noch verbunden sind, folgt es dem Hirnboden und erhebt sich dann gegen den blinden Grund der vom Exoderm ausgekleideten Mulde zu einer steilen Falte, eng angelagert dem Exoderm, dann verliert es etwas an Höhe der Zellen, um jenseits des Pericardialraumes ganz platt zu werden. Es besteht also noch keine Leibesöffnung, vielmehr liegt die Bildung einer Rachenhaut vor.

Der nächst ältere Embryo E. IV konnte durch die Eischale hindurch nur am Kopfende in seinen Umrissen einigermassen erkannt werden. Man sah den Kopf soweit in den Bereich des Deckels hineinreichen, dass der Deckelrand etwa mit der Grenze zwischen Vorhirn und Nachhirn zusammenfiel. Das Hirn erschien vorn zugespitzt. Bei dem Versuche, das Ei an der Ventralseite zu schälen, blieb Dotter an der Schale haften und es bestand wenig Aussicht, den Embryo auf diese Weise zu erhalten. Es wurde daher mit dem Rasiermesser die dorsale Seite des Eies mit der Schale abgetragen, in toto gefärbt, eingebettet und quer geschnitten, bei Schnittdicke von 20 μ. Die Querschnitte des Embryo lösten sich vom Dotter und blieben der Mehrzahl nach an der Schale haften. Sie waren etwas abgeplattet, kaum gefärbt und brüchig, aber da kein Schnitt ganz verloren ging, liessen sich immerhin gewisse Ergebnisse gewinnen. Namentlich zeigte sich das Darmsystem von der Verunstaltung nicht berührt und in Rücksicht auf dieses gehe ich genauer auf diese Schnittserie ein. Das Gesamtbild, wie es sich aus der Querschnittserie ergab, war folgendes: Die Segmentation am Rumpfe ist weiter vorgeschritten, als bei E. III, der Abstand des vordersten Myotoms vom Labyrinth ist beträchtlich geringer, als die Entfernung des Labyrinths vom vorderen Hirnende beträgt. Die drei vordersten Myotome sind nicht scharf umgrenzt, sie erschienen nur wie dichtere

Portionen des im Uebrigen lockern Mesenchyms, das beiderseits von den Axenorganen in breiter Zone den Raum zwischen Exoderm und Endoderm einnimmt. Am Kopfe ist die Mulde des Eies, in welcher der frei vorspringende Kopf lagert, viel flacher geworden und das vorher specifisch umgestaltete Epithel, das die Ränder der Mulde säumte, hat seinen Charakter gewechselt, die Zellen sind jetzt beträchtlich kürzer, kaum halb so lang als vorher. Hatte die frühere Bildung, wie mit Wahrscheinlichkeit anzunehmen war, die Bedeutung eines auftretenden peristomalen Haftorgans, so verschwindet dasselbe sehr bald. — Das Herz lagert mit dem arteriellen Ende unter dem Hirn, die Gabelung findet sich unterhalb des Infundibulum. Fast in ganzer Länge des Herzens sind zwei Endothelschläuche zu sehen, die aneinander liegen, aber hart vor der Gabelung sich zu einem einfachen Truncus vereinen, um gleich darnach als ventrale Aortenwurzeln zu divergiren.

Das Hirn ist im ganzen Bereich des Vorhirnes schmal, in dorsoventraler Richtung hoch, aber leider war es durch den Druck der bei der Fixation gespannten Eischale zur Seite umgelegt und mehrfach geknickt. Ich kann daher die normale Form nicht wiedergeben. Die Zeichnung des verunstalteten Objectes in Fig. 18 gibt aber doch eine ungefähre Vorstellung von dem Verhältniss der Höhe zur Breite. Fast in ganzer Länge des Vorhirns, vom vordern schnabelförmigen Endstück bis auf das Infundibulum übergreifend findet sich jetzt noch die später verschwindende hohle ventrale Hirnleiste, aus welcher an beschränkter Stelle der Stiel der Augenblase hervorgeht. Die Augenblasen sind gegen früher relativ verkleinert, berühren sich mit der schüsselförmig eingesenkten Linsenplakode, die hier nicht mehr dorsal sich findet, wie in Fig. 7, sondern lateral am Kopfe angetroffen wird. Der Schnitt der Fig. 18 ist der sechste hinter der Augenblase. Derselbe zeigt folgendes: Zur Seite des Hirns, von lockerem Mesenchym umgeben, liegt das vorderste Kopfganglion ohne nachweisbaren Zusammenhang mit dem Hirne, aber lateral in einen Strang von Zellen sich fortsetzend, welcher sich mit einer hügelförmigen Plakode der Epidermis vereint. Ventral vom Hirne ist der Querschnitt der breiten, seitlich geschlossenen primären Mundbucht, mit deren dorsalem Epithel sich der Hirnboden unmittelbar berührt. Jederseits sieht man daran zwei taschenförmige Ausstülpungen; die mediale Tasche richtet sich zur Seite des

Hirns dorsalwärts, die laterale Tasche berührt sich mit der Epidermis am Boden der äussern Furche, die den Kopf seitlich begrenzt. Zwischen beiden Taschen drängt die präorale Portion compakten

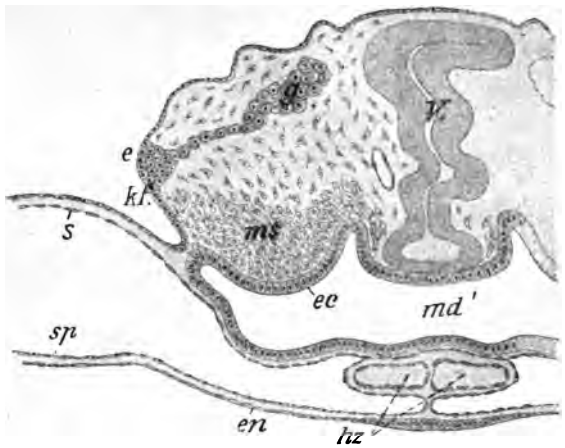

Fig. 18. $^{100}/_{1}$.

Mesoderms die dorsale Wand des Mundraumes gegen die Lichtung vor. Es lassen sich, wenn auch nicht scharf getrennt, zwei Portionen an diesem compakten Mesodermstreif unterscheiden; die schwächere mediale Portion umgreift die mediale Tasche, die stärkere laterale Portion bedingt den einwärts konvexen Wulst und reicht bis an die Epidermis.

Ventral vom Mundraume lagert das Herz, zwei sich breit berührende Endothelschläuche enthaltend. Zur Seite des Hirns sieht man den Durchschnitt einer Kopfarterie. Die mediale Tasche ist nicht eine lokal begrenzte Bildung, sie setzt sich vielmehr kontinuirlich durch die folgenden Schnitte fort und verstreicht erst an derjenigen unverkennbar als solche sich darstellenden Kiementasche, die zweifellos die hyomandibulare Tasche ist. Man hat es also mit einem Paar von Furchen zu thun, die an der dorsalen Wand des Mundraumes auftreten und zu den Seiten des Infundibularteiles des Vorderhirnes emporstreben. Diese Furchen beginnen in dem vorliegenden Entwicklungsstadium unterhalb der Augenblasen, wo eine seitliche Abgrenzung des Mundraumes noch fehlt. —

Am zweitnächsten Schnitte sieht man die medialen Furchen durch einen dünnen Schleier geschlossen und dieser Schleier hängt als ein ungefähr quadratischer Lappen noch in den Mundraum hinein. Das ist die Rachenhaut. Sie findet sich dort, wo die Querschnitte der Serie die ventrale Hirnfalte erreichen, wo also das Infundibulum unter dem Mittelhirn frei angetroffen wird. Es besteht bei diesem Embryo bereits ein ventral geschlossener Vorderdarm, der sich durch 12 Schnitte erstreckt, dann sich als breite Darmrinne fortsetzt. Dieser Blindsack verschmälert sich vorn beträchtlich und ragt so in die sehr viel breitere, vom Exoderm ausgekleidete primäre Mundbucht hinein. Dabei zeigt es sich, dass das Endoderm sich dorsal, unter dem Hirn, genau den Umrissen des Munddaches anfügt, so dass die medialen Furchen sich aus dem Bereich des Exoderms in den des Endoderms fortsetzen, als wenn gar keine Rachenhaut dagewesen wäre. Das ergibt sich aus Fig. 19, die dem vierten Schnitte hinter dem in Fig. 18 gezeichneten entnommen wurde.

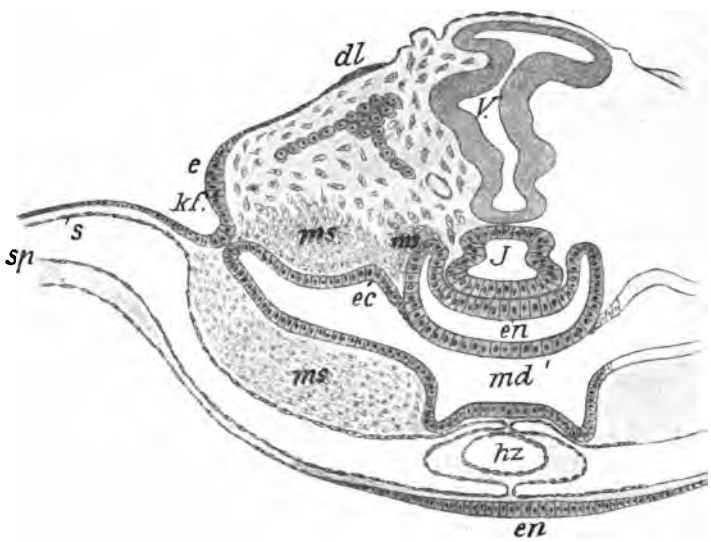

Fig. 19. $^{100}/_{1}$.

Das Hirn erscheint in zwei Querschnitten, der untere entspricht dem Infundibulum *i*. Eng dem Infundibulum angeschmiegt ist der Durchschnitt des endodermalen Vorderdarms zu sehn, dorsal in zwei das Infundibulum seitlich umfassende Hörner ausgezogen, die die

Fortsetzungen der medialen Furchen des Mundes darstellen. Dieser abgeschlossene endodermale Sack ist in die dorsale Wand der Mundbucht derart eingelassen, dass seine ventrale Wand frei in dem Raume schwebt. Die Exodermzellen, von aussen her verfolgt, lassen sich bis an das Endoderm hin nachweisen, fehlen aber in der Mitte, wo sie im Beginn der Aneinanderlagerung beider Teile ohne Zweifel vorhanden gewesen sind. Es schwinden also an der Berührungsfläche von Exoderm und Endoderm zuerst die Exodermzellen. Das gleiche konnte ich an der Rachenhaut von Ammocoetes beobachten und habe diese Erscheinung im Bilde eines Medianschnittes dargestellt (8. Hft. 2 Fig. 4). Es leitet sich bei diesem Ammocoetes die Eröffnung der Rachenhaut ein, die endodermale Lamelle ist noch geschlossen, die exodermale aber ist im Centrum perforirt, die Zellen sind da auseinander gewichen. — Leider kann ich wegen Mangels an Objekten aus diesem Entwicklungsstadium von Bdellostoma keinen Medianschnitt präsentiren, aber aus der Serie der Querschnitte geht hervor, dass man sich die Rachenhaut, d. h. die hier schmale Berührungsfläche von Exoderm und Endoderm viel schräger gestellt vorzustellen hat, als sie bei Ammocoetes angetroffen wird, der dorsale Rand dieser Doppellamelle reicht viel weiter nach vorn, als der ventrale.

Das vorderste Kopfganglion, das in Fig. 18 zu sehen ist, lässt sich durch die vier nachfolgenden Schnitte zusammenhängend verfolgen und ist also auch in Fig. 19 abgebildet. Eine Wurzel gegen das Hirn zu ist nicht zu erblicken, wohl aber noch der peripher gerichtete Ausläufer und an der Epidermis eine Fortsetzung der Plakode *e*, die über der Seitenfurche des Kopfes ihre Lage hat. Dazu gesellt sich hier noch eine medial- und ventralwärts gerichtete Fortsetzung des Ganglion, wie die laterale aus Zellreihen bestehend. Zur Seite des Hirns sind, wie in Fig. 18, die Durchschnitte der Kopfarterien zu sehn. Das compakte Mesoderm erscheint, wie vorher auch, in zwei Portionen über der Mundhöhle, also präoral, und in einer mächtigen postoralen Portion darunter. Das Herz zeigt einen einfachen Endothelschlauch.

Drei Schritte weiter bietet sich das Bild der Fig. 20 dar. In der Mitte liegt der Durchschnitt des Vorderdarmes, dorsal in hohe mediale Furchen auslaufend, über dem Vorderdarme findet sich der Querschnitt des Infundibulum, unter dem Darme das Herz. Aber

beiderseits vom Darme klafft die Mundhöhle noch als paariger Spalt. Das Epithel dieser Spalten ist nicht durchweg geschlossen, sondern fehlt an der lateralen Wand des Vorderdarmes, ist da aufgeschlitzt

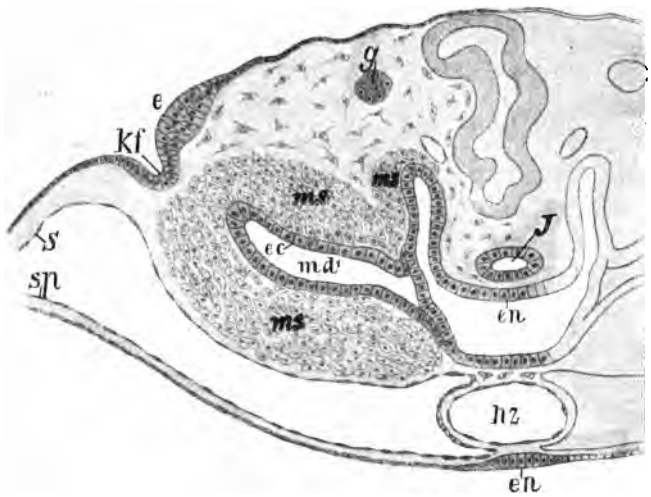

Fig. 20. $^{100}/_{1}$.

und lehnt sich in zwei getrennten Lamellen an das Endoderm aussen an. Die Mundhöhle setzt sich also zur Seite des Vorderdarmschlauches noch eine Strecke weit in paarige Taschen caudalwärts fort. Diese Taschen stehen an dieser Stelle nicht mehr in Berührung mit der Epidermis an der den Kopf seitlich einrahmenden Furche. Es schiebt sich ventrales Mesoderm dazwischen, das eine Zusammensetzung aus drei Portionen zwar noch zeigt, die sich aber nahe berühren.

Seitwärts vom Hirn findet sich ein scharf umgrenzter rundlicher Querschnitt des ersten Kopfganglions. Dorsal von der Seitenfurche des Kopfes *kf* zeigt sich eine starke Epidermisplakode, die als ein kontinuirlicher Streifen von der Region der Fig. 18 an durch alle Schnitte verfolgt werden kann, hier aber wieder mächtiger entwickelt ist; eine Verbindung des Ganglion mit dieser Plakode fehlt an dieser Stelle. In den beiden nächsten Schnitten verschwinden die Taschen der Mundhöhle, das compakte über und unter derselben gelegene ventrale Mesoderm rückt zusammen, der Vorderdarm wird breiter,

erreicht aber lange nicht die Breite der Mundhöhle, sondern steht weit von der Epidermis ab. Die Durchschnitte des Kopfganglion erhalten sich bis zum 6. Schnitte hinter der Region von Fig. 20, wo wieder complexe Ganglienanlagen auftreten, die dem zweiten Kopfganglion angehören. Dieser Schnitt ist in Fig. 21 gezeichnet, aus welcher Folgendes zu ersehen ist:

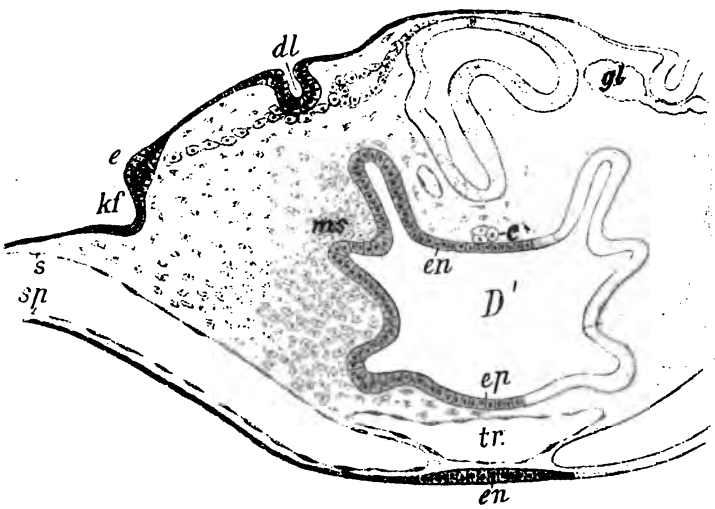

Fig. 21. $^{100}/_{1}$.

Die Lichtung des Darmes läuft in drei Paar Furchen aus. Die dorsalen sind die tiefsten, die beiden seitlichen entsprechen den in Fig. 19 am Durchschnitt der Mundhöhle sichtbaren, nur sind sie durch das Zurückweichen von der Epidermis bedeutend kürzer. Die ventralen Furchen sind etwas mehr auseinandergerückt, als im Bereich der Mundhöhle. Mit diesem Schnitte wird die Chorda erreicht, deren äusserstes Ende aber bereits frei über dem Endoderm liegt.

Das zweite Kopfganglion ist an der Seite des nach links geknickten Hirnes zu sehen. Es erscheint hier hohl und geht ventralwärts in einen Zug länglich gestreckter Zellen über, die sich an das Hirn anlehnen, es zeigt also eine Wurzel. Peripher berührt sich das Ganglion mit einer nach Art des Labyrinths schüsselförmig eingesenkten dorso-lateralen Plakode *dl* und ein weiter streichender Zug von Zellen reicht bis zu einer als starker Epidermiswulst auf-

fallenden epibranchialen Plakode *e*. Der Schnitt hat das verlagerte Hirn nicht genau in einer Querebene getroffen, so sieht man auf der Gegenseite zwar auch das Ganglion und die beiden Plakoden, aber nicht die Wurzel, diese lässt sich links erst am zweitnächsten Schnitte nachweisen und lehnt sich an die nach links überhängende Portion des Hirnes an, ohne dass man genauer die Stelle ihres Eintrittes erkennen könnte. Die Präparate lassen überhaupt für diese Verhältnisse viel zu wünschen übrig und ich entnehme denselben als sicher nur das Folgende: Die Wurzeln des ersten und zweiten Kopfganglions liegen hart aneinander, an dieser Schnittserie, der einzigen für dieses Stadium, sind sie nicht zu trennen. Von dieser vereinten Wurzelportion aus erstreckt sich das erste Kopfganglion nach vorn, giebt einen medial ventral gerichteten Zug von Zellen ab, der die Anlage eines spinalen Astes darstellt, Fig. 19, und hängt durch einen zweiten Zug von Zellen mit einer starken epibranchialen Plakode *e* zusammen, Fig. 18. Eine deutliche dorso-laterale Plakode ist im Gebiete dieses ersten Ganglion nicht zu sehen, wohl aber ist bei *dl* in Fig. 19 die Spur einer solchen noch sichtbar als eine beschränkte Gruppe höherer Epidermiszellen. Im Gebiete des zweiten Ganglion aber sind alle drei Componenten eines typischen Kopfnerven nebst ihren Verbindungen und zwar an einem Schnitte, Fig. 21, zu übersehen: das an die dorsale Wurzel sich anschliessende mediale, d. h. centrogene Ganglion, die stark ausgeprägte dorsolaterale Plakode *dl* und die nicht minder deutliche epibranchiale Plakode *e*. Dieses Bild harmonirt vollständig mit den bei Ammocoetes beobachteten Verhältnissen. Da dort, bei Ammocoetes, es sich nachweisen liess, dass das erste Trigeminusganglion in der Bildung dem zweiten vorausschritt, dürfte man wohl annehmen, dass hier das Gleiche statt hat und dass dem entsprechend das hier als erstes erscheinende Ganglion bereits einen Complex aus medialem und lateralen Anteil darstellt, also ein vollständiges Hauptganglion in meiner Bezeichnung ist. Die in den Abbildungen gezeichneten epibranchialen Plakoden sind begrenzte Verdickungen einer continuirlichen Epidermisleiste, die hart hinter der Linse beginnt.

Die zwei nächsten Schnitte weisen das zweite Ganglion des Trigeminus in seiner medialen Portion und die beiden Plakoden annähernd in den gleichen Verhältnissen, wie in Fig. 21 auf. Der dritte Schnitt ist in Fig. 22 abgebildet. Das mediale Ganglion hat

hier noch einen Wurzelstrang aber keine Verbindungen mehr mit den Plakoden. Die dorso-laterale Plakode erscheint nicht mehr als eingestülptes Säckchen, sondern massiv. Das Darmlumen hat an Breite zugenommen und öffnet sich hier bereits ventral in schmalem Spalt.

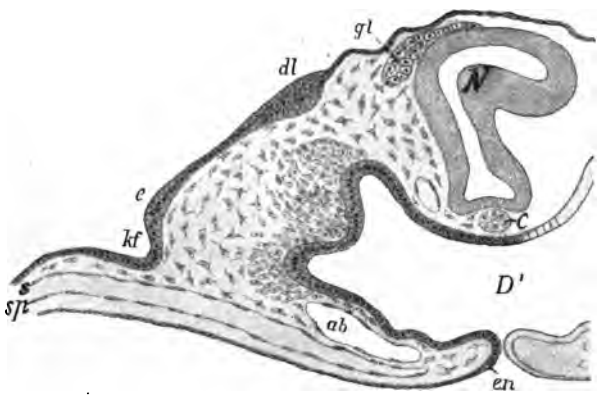

Fig. 22. 100/1.

Seitlich enthält der Darm zwei im Querschnittbilde als Taschen erscheinende Furchen als Fortsetzungen der beiden oberen in Fig. 21 sichtbaren, während die dritte, die ventrale Furche, hier verstreicht. Kompaktes Mesoderm umkleidet in gesonderten Portionen beide Furchen. Der Herzschlauch hat sich geteilt, die beiden ventralen Aortenwurzeln sind auseinander gewichen und erscheinen schräg durchschnitten; sie erstrecken sich weiterhin caudalwärts. — Die nun folgenden Schnitte enthalten keine Ganglienleiste und keine dorsolaterale Plakode, auch keine korrespondirende Ganglien; nur die epibranchiale Plakode ist in abnehmender Stärke noch zu verfolgen. Der ventral offene Darm nimmt an Breite zu, reicht successive mit seiner lateralen Wand gegen die Epidermis heran, an welcher sich die Furche *kf* beträchtlich verbreitert. Diese Aenderungen bedingen dann am 8. Schnitte hinter den zuletzt gezeichneten das Querschnittbild der Fig. 23. Es liegt hier die vorderste unverkennbare Kiementasche vor, welcher eine entsprechend breite, äussere Kiemenfurche korrespondirt. Endoderm und Exoderm berühren sich unmittelbar. Eine Eröffnung dieser Tasche findet später nicht statt. Die weite Kiementasche des Darmes zeigt dorsal und ventral schwächere Neben-

taschen, die Durchschnitte der beiden Furchen, die von dem Mundraume her zu verfolgen waren. Die mediale Furche endet hier, die Lateralfurche reicht etwas weiter. Die epibranchiale Leiste der Epidermis schwillt hart dorsal über der äusseren Kiemenfurche zu einer zapfenförmig einwärts vorspringenden epibranchialen Ganglienanlage an.

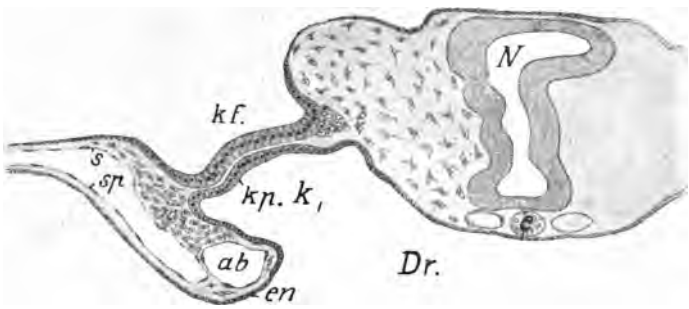

Fig. 23.

Der ventrale Spalt des Darmes ist jederseits von einer wulstigen Lippe begrenzt, innerhalb welcher die ventrale Aortenwurzel gelegen ist. An dieses Gefäss schliesst eine Portion kompakten Mesoderms an. Dorsal von der Kiementasche findet sich nur lockeres Mesenchym. Nach der gesammten Situation kann diese Kiementasche sicher als hyo-mandibulare aufgefasst werden.

Zwischen dem in Fig. 23 dargestellten Querschnitte und demjenigen, an welchem die Labyrinthblase im vordern Anschnitt auftritt, liegen 6 Schnitte von der für die ganze Serie geltenden Dicke von 20 μ. An diesen 6 Schnitten weicht das Endoderm der Kiementasche stetig mehr vom Exoderm ab, es lagert sich kompaktes Mesoderm dazwischen; die den ventralen Spalt des Darmes begrenzenden Lippen verstreichen, die Darmrinne verflacht. Die paarigen Kopfarterien vereinigen sich zu einem grossen, arteriellen Kopfsinus unterhalb der Chorda. Die ventralen Aortenwurzeln ziehen im caudalwärts geneigten Bogen um die breite und flache Darmrinne herum an die Dorsalseite derselben und münden in jenen Sinus ein. Damit wird der im vorliegenden Stadium einzige Aortenbogen gebildet, der dem Hyoïdbogen entspricht. So ergiebt sich die in Fig. 24 dargestellte Situation: zur Seite des Hirns die Labyrinth-

blase, der medial ein mächtiges Ganglion sich anfügt, dessen aus Zellen bestehende Wurzel sich dorsal dem geknickten Hirn auflagert. Unter der Chorda findet sich der arterielle Kopfsinus. Die äussere

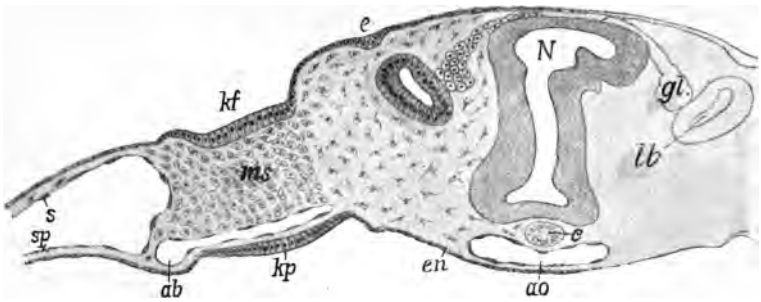

Fig. 24. 100/1.

Kiemenfurche *kf* behält das höhere Epithel kontinuirlich und ebenso zeigt sich am Endoderm eine korrespondirende Platte cylindrischen Epithels zwischen den Kiementaschen als kontinuirlich verlaufende endodermale Kiemenplatte, *kp*. Hart ausserhalb derselben erstreckt sich der Aortenbogen dorsalwärts. Das in Fig. 24 sichtbare Ganglion fehlt bereits am zweitnächsten Schnitte. Es ist nicht das einzige zur Zeit vorhandene Ganglion dieser Region. Ein zweites folgt noch. Aber über dieses hinaus besteht keine Ganglienleiste, wie eine solche auch zwischen dem zweiten Trigeminusganglion und diesem der Facialisgruppe vermisst wird. Die Durchschnitte der Labyrinthblase liegen in 13 Schnitten vor. Etwas hinter der Mitte ihrer Länge öffnet sich die Blase durch einen kurzen Mündungskanal, Fig. 25, der sich an der Oberfläche trichterförmig erweitert, nach aussen. Die von gleichmässig hohem Cylinderepithel umschlossene Blase gliedert sich, aber nicht deutlich, in zwei Abschnitte, einen medialen, einen unter dem Mündungskanal gelegenen lateralen. Von der dorsalen Wand des Kanals geht die Bildung eines lateralen Ganglions aus und hart einwärts von diesem Ganglion buchtet sich aus der dorsalen Wand der Labyrinthblase der Recessus labyrinthi hervor. Derselbe ist also von dem Mündungskanal scharf abgesetzt und berührt das Ganglion, dessen Bestimmung nicht ganz sicher ist. Jedenfalls ist es noch ganz isolirt. Wahrscheinlich ist dieses das Acusticusganglion und das vorausgehende das Hauptganglion des Facialis.

Das Acusticusganglion liegt aber später vor dem Recessus labyrinthi. Wie die Zeichnung ergiebt, beginnt hier, also unter der hintern Hälfte der Labyrinthblase, die zweite Kiementasche, indem die endo-

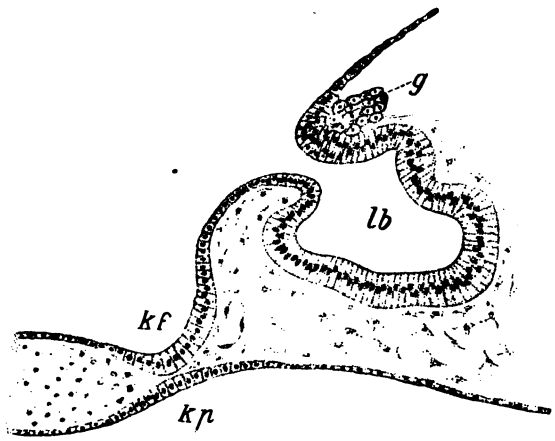

Fig. 25. $^{250}/_{1}$.

dermale Kiemenplatte *kp* mit dem hohen Epithel der äusseren Kiemenfurche *kf* in Kontakt tritt. An dem nächsten Schnitte erscheint die Tasche innen etwas tiefer als hier gezeichnet. Die gesammte Situation bleibt aber die gleiche. Wie man sieht, durchbricht diese zweite Kiementasche, wie auch die erste, nicht das vorhandene kompakte Mesoderm, sondern erreicht das Exoderm dorsal davon. — Eine Vene über der Kiementasche, oberflächlich gelegen,

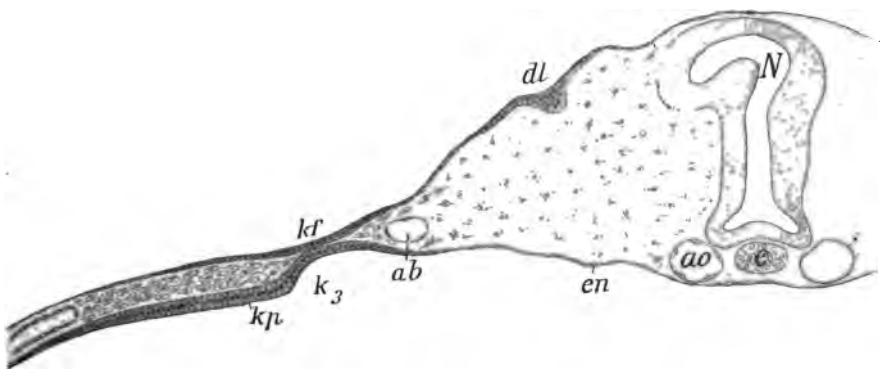

Fig. 26. $^{100}/_{1}$.

ist in dieser Region zuerst zu erkennen. Es fehlt hier in der Labyrinthregion bereits die epibranchiale Leiste des Exoderm, die in Fig. 23 gezeichnete epibranchiale Ganglienanlage ist also die zur Zeit hinterste. Ebenso fehlt in der postotischen Kiemenregion jede Spur einer dorsalen Ganglienleiste des Hirns und dementsprechend auch eines Ganglion.

Das einzige, was man in den folgenden Schnitten sieht, ist eine kleine, knopfförmige dorso-laterale Plakode in der Region der dritten Kiementasche, Fig. 26 *dl*, die bereits der Vagusgruppe angehört. Diese dritte Kiementasche folgt auf die zweite in gleichem Abstande, wie diese auf die erste. Die Fig. 26 giebt den 10. Schnitt hinter dem Ende des Labyrinths wieder. Es besteht keine Spur einer Darmrinne mehr. Das Endoderm liegt flach dem Dotter auf und zeigt drei Abschnitte; einen breiten medianen Teil mit einfachem platten Epithel, die sich daran anschliessende Kiemenzone *kp* mit Cylinderepithel und darauf wieder folgend die einfache Lage platter Zellen. Der arterielle Sinus reicht noch etwas über das Labyrinth hinaus, ist in 15—16 Schnitten zu verfolgen, dann gehn aus ihm paarige Aorten hervor. — Auch hier in Fig. 26 findet sich das kompakte ventrale Mesoderm nur ventral von der Tasche vor. Man sieht zugleich, dass das hohe endodermale Epithel der kontinuirlichen Kiemenplatte *kp*, welches sich an der ersten und zweiten Kiementasche auf die Ausdehnung dieser Taschen beschränkte, weiter lateral reicht, die Kiemenplatte des Endoderm beginnt hier sich zu verbreitern und schon am 4. Schnitte hinter dem der Fig. 26 ändert sich das Bild in das durch Fig. 27 wiedergegebene. Es liegt eine breite, wellig verlaufende Kiemenplatte am Endoderm vor. Zwischen dieser und dem Exoderm findet sich ein ebenso breiter Streifen

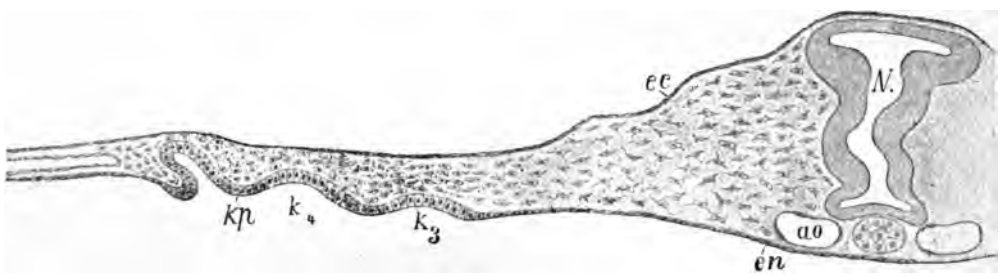

Fig. 27. 100/1.

compakten Mesoderms, während medial davon bis zu den Axenorganen nur, wie bisher auch, lockeres Mesenchym angetroffen wird. Die mediale, nach aussen konvexe Welle der Kiemenplatte k_3 ist, wie die Schnitte ergeben, die Fortsetzung der in Fig. 26 gezeichneten dritten Kiementasche, welche hier bereits vom Exoderm zurückgewichen ist. Die nächste Erhebung k_4 kann unbedenklich als die Anlage der vierten Kiementasche aufgefasst werden. Sie ist an den caudalwärts folgenden Schnitten etwas weiter zu verfolgen, als die gleich im nächsten Schnitte verstreichende Tasche k_3.

Es ergibt sich hiernach, dass die Deutung der kontinuirlichen mit *kp* bezeichneten Endodermplatte bei Embryo III (Fig. 11—14) als Kiemenplatte richtig war. Die gleiche Platte bildet hier bei Embryo IV vier aufeinander folgende Taschenpaare. Die caudale Region dieser Platte, die in den Fig. 14 u. 15 gezeichnet ist, wäre also bei dem ältern Embryo durch Fig. 27 repräsentiert. Beide Bilder zeigen aber einen auffallenden Unterschied, in Fig. 14 resp. 15 ist der mediale, in Fig. 27 der laterale Rand der Kiemenplatte zu einer engen Falte erhoben, die in beiden Fällen mit ihrem Scheitel lateralwärts überhängt. Ich möchte auch hier, wie ich bereits früher bemerkte, nicht annehmen, dass diese Falte eine Kiementaschenbildung einleitet, sondern dass sie zur fortschreitenden Bildung compakteren ventralen Mesoderms der Kiemenregion Beziehung hat. Entscheidende Gründe kann ich dafür allerdings nicht beibringen.

In den nächsten 6 Schnitten verstreichen allmälig die mit k_3 und k_4 bezeichneten Wellen an der Platte und es bleibt nur die laterale Grenzfalte bestehen und zwar bis zum Verschwinden der Platte selbst, deren letzter Rest noch in dieser lateralen steilen Falte zu erkennen ist. Dieses caudale Ende der Kiemenplatte findet sich am 24. Schnitte hinter dem in Fig. 26 gezeichneten.

In geringem Abstande hinter dem Ende der Kiemenplatte — 6 Schnitte — zeigt sich das vorderste Myotom als eine von dem lockern Mesenchym nicht bestimmt abgegrenzte, im Querschnitt dreieckige Portion dichter zusammengedrängter Zellen, gegen welche eine hohle Ganglienleiste vorgeschoben ist. Aber da das Neuralrohr hier noch immer gequetscht vorliegt, lässt sich darüber kein klares Bild gewinnen. Das zweite Myotom ist compakter als das vorderste, erst am vierten zeigen die Zellen beginnende epitheliale Ordnung an der dorsalen Seite. Das sechste ist in Fig. 28 in starker

Vergrösserung gezeichnet. Einem Drucke von der Eischale her haben diese hintern Schnitte nicht mehr unterlegen. Das Neural-

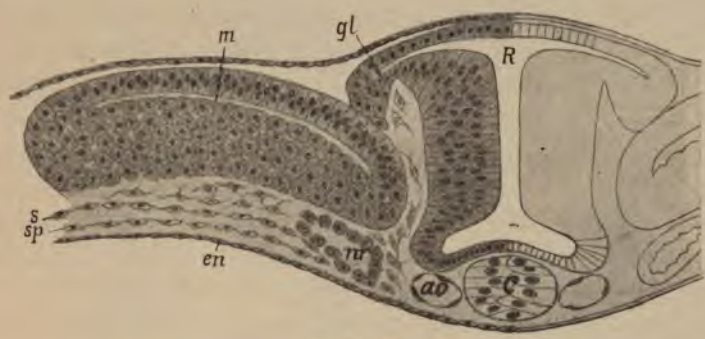

Fig. 28. $^{300}/_{1}$.

rohr hat die Form des Rückenmarkes. Die Lichtung ist T-förmig, entsprechend den dorsalen und ventralen Leisten. Die dorsale Leiste ist als Ganglienleiste weit ausgestülpt, retortenförmig und lagert mit ihrem Grunde dem Myotom auf. Das Myotom ist eine leicht gebogene, aus zwei Blättern bestehende Platte, zwischen denen ein Spalt ist. Das dorsale Blatt besteht aus einzeiligem Cylinderepithel, welches auf die mediale Kante übergreift, das dickere ventrale Blatt enthält mehrere Lagen rundlicher Zellen. — Der mit *nr* bezeichnete Zellenkranz gehört ohne Zweifel zur Nierenanlage. — Da ich nicht die Absicht habe, auf die Rumpfentwicklung einzugehen, breche ich hiermit die Beschreibung von E. IV ab. —

Drei Embryonen von fast übereinstimmendem Alter wiesen nach dem Schälen des Eies, aber nicht gleich regelmässig, das in Fig. 29 entworfene Bild auf. Der Kopf hat den Deckelrand weit

Fig. 29. $^{4}/_{1}$.

überschritten und erreicht auf seinem Vorderrande fast den Pol des Eies. Das Hirn hat ganz vorn starke paarige Ausstülpungen, die für Augenblasen gehalten werden könnten; es sind aber Grosshirnblasen. Eine quere Erweiterung deutet die vordere Grenze des Nachhirns an; dahinter folgen die Labyrinthblasen. Dann gibt es eine spindelförmige, langgestreckte Verdickung des Neuralrohrs. Zu beiden Seiten der Verdickung liegen flügelartig über dem Dotter ausgebreitet die Kiemenplatten, an denen 4—5 hintere Kiementaschenpaare als dunklere Flecke im Lupenbilde zu unterscheiden sind. Die grösste Breite dieser Kiemenplatte fällt mit dem Rande des Deckels zusammen. Die Segmentation des Rumpfes erstreckt sich bis zur hintern Grenze der Kiemenplatte. Das nicht scharf bestimmbare Hinterende des Embryo hat den Schwanzpol des Eies noch nicht erreicht. Einer dieser drei Embryonen wurde sagittal, die beiden andern wurden quer geschnitten. Dabei stellte es sich leider heraus, dass der sagittal geschnittene und auch einer der in Querschnitte zerlegten am Kopfe stark gedrückt, ganz abgeplattet waren, der dritte aber erwies sich so brüchig, dass an den Schnitten nur das Hirn, an dem keine Abplattung eingetreten war, und die Chorda noch zusammenhielten, alles übrige zerfiel beim Schneiden.

Uebereinstimmend liess sich an den drei Objekten feststellen, dass der Kopf nur auf einer kurzen Strecke frei über dem Exoderm des Dottersackes lag, bis etwas über den Stiel der Augenblasen hinaus, mit dem seitlichen Schluss des Stomodaeum ging das Exoderm des Kopfes, wie an den jüngern Embryonen, auf den Dottersack über. An allen drei Embryonen war eine Rachenhaut nicht mehr vorhanden und lag der Herzschlauch schon vollständig unterhalb des Kopfes.

Der sagittal geschnittene Embryo E.V. ergab in der Medianebene das Bild Fig. 30.

Das Hirn ist stark gedrückt, abgeplattet und übermässig verlängert, seine dorsoventrale Dimension beträgt nur die Hälfte desselben Durchmessers bei dem einen der quergeschnittenen Exemplare, wo kein Druck auf das Hirn gewirkt hatte. Für die Bestimmung der Maasse und der normalen Formen ist also diese Sagittalserie ganz unbrauchbar. Aber da die Gewebe, wenn auch gedehnt, doch nicht gesprengt waren, die Lichtung des Darmes klaffend erhalten sich zeigte und die Querschnittserien zur Controlle dienten, so lässt sich

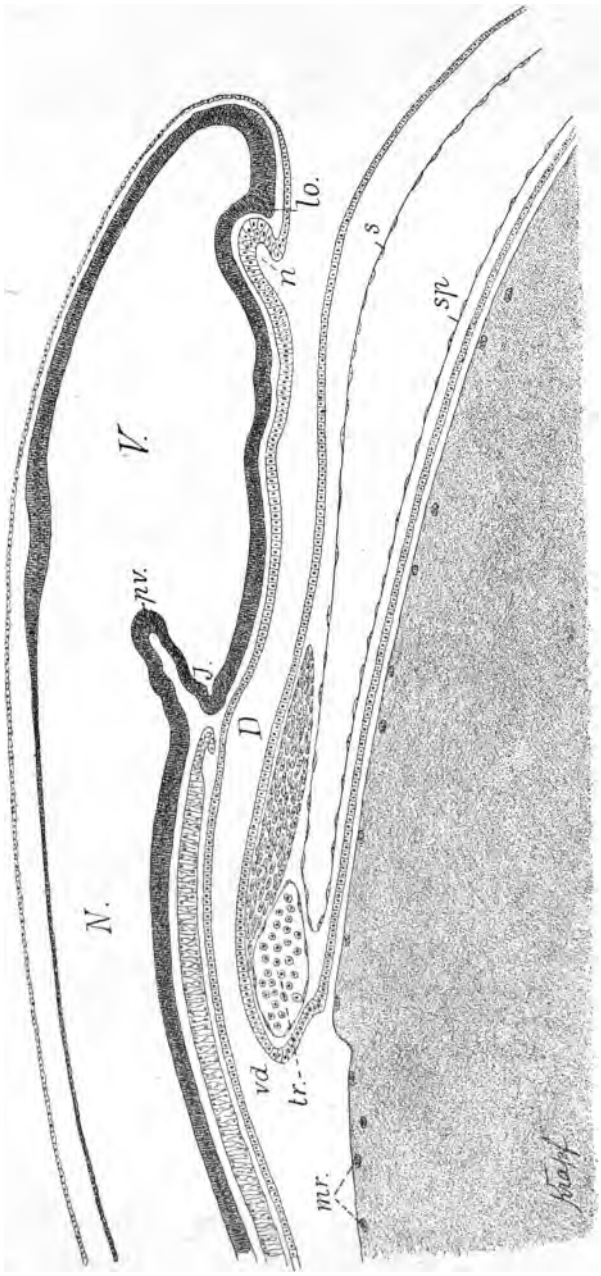

Fig. 30. 100/1.

immerhin das Folgende als sicheres Ergebniss aufstellen: Der Darm ist bis unter das Nachhirn ein auch ventral geschlossenes Rohr und mündet vorn zwischen freiem Kopfende und Dottersacke offen aus. Hinten ist eine deutliche Darmpforte *vd* zu erkennen, von der Rachenhaut ist keine Spur vorhanden. Ventral vom vordern Hirnende bildet das periphere Exoderm einen Blindsack, dessen Grund nach vorn und dorsal gerichtet ist und die Nasenanlage darstellt. Um den Grund dieser Tasche krümmt sich das Hirnende ventralwärts und läuft in einem kurzen Schnabel aus *lo*, der vor der Tasche liegt. Das Exoderm ist an der Dorsalseite des Kopfes sehr dünn, nimmt unter dem Hirnende an Dicke zu und zeigt die höchsten Zellen im Bereich der Nasentasche und darüber hinaus. Die Grenze von Exoderm gegen Endoderm am Kopfdarme ist gar nicht zu bestimmen und es ist eben so wenig ein ventraler Mundrand zu sehen. Dieser orale Zugang zum Darme ist gegen den Raum zwischen dem Vorderkopfe und dem Dottersacke gar nicht abgesetzt. Am Hirn ist eine plica ventralis *pv* scharf ausgeprägt und grenzt das Infundibulum vom Nachhirn ab. Die Chorda biegt vorn hakenförmig um. Das Herz ist nach links verlagert, die Teilungsstelle des Truncus liegt aber medial, Fig. 30 tr., hart vor der Darmpforte. Daran schliesst sich ein mächtiges Lager compakten ventralen Mesoderms.

Während also in der Medianebene der Darm als einheitliches Rohr sich von der primitiven Mundöffnung bis zur Darmpforte erstreckt, zeigen die lateralen Schnitte derselben Serie die beginnende Sonderung des Kopfdarmes in zwei über einander gelegene Abteilungen, den Hypophysenkanal und den bleibenden Kopfdarm. An diesen Schnitten sieht man vom lateralen Teile der Dorsalwand des Darmes jederseits eine Platte medianwärts vorspringen, die diese Teilung einleitet. An den sagittalen Schnitten ist durch diese Platte bewirkt worden, dass der Darm, vom primären Munde aus verfolgt, sich in zwei Abschnitte, eine obere Blindtasche und den ventralen durchgehenden Darm teilt, Fig. 31. Da die Bildung paarig ist, hat man jederseits solche Tasche. — Ich komme auf diesen Prozess bei den nun zu beschreibenden Querschnitten der ziemlich gleichaltrigen Embryonen E. VI und E. VII zu sprechen.

An der Serie von E. VI ist, wie bereits erwähnt, nur das Hirn und die Tasche der Nase gut zusammenhängend, was ventral davon

liegt, ist beim Schneiden zerbröckelt. Bei E. VII ist das Hirn platt gedrückt, doch lassen sich die Hirnabschnitte erkennen, dagegen ist

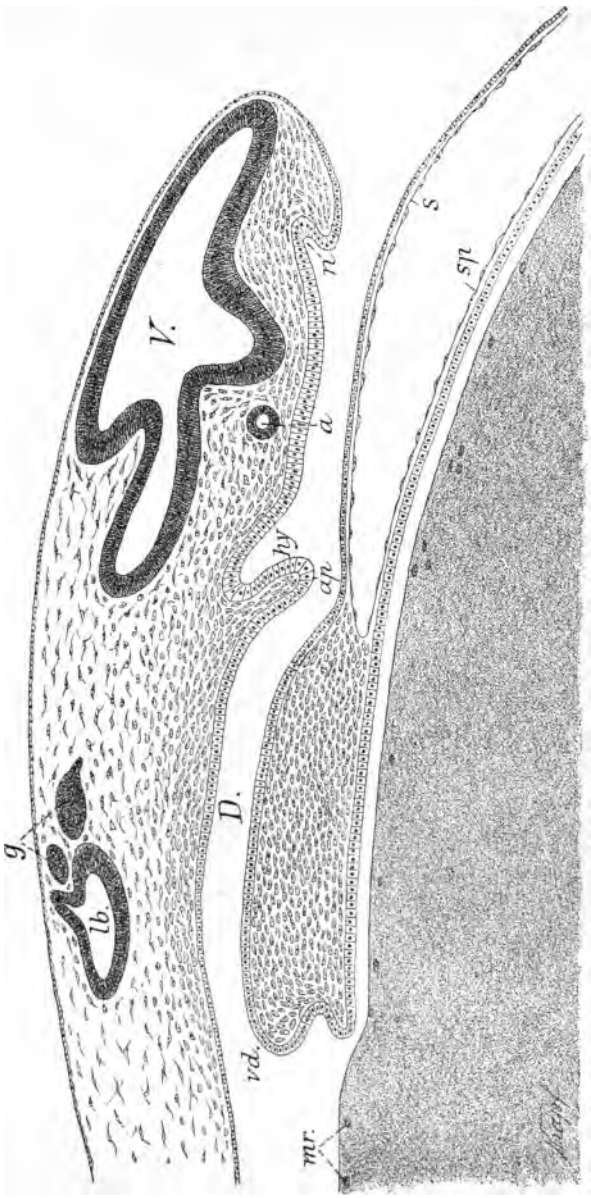

Fig. 31. 100/1.

der Darm anfangs gut conserviert, so dass es mir statthaft schien, aus beiden Serien Bilder zu combiniren, die der Norm jedenfalls sehr nahe kommen.

Die beiden ersten Schnitte aus E. VI geben Anschnitte der Hirnwand, der dritte Schnitt liefert das in Fig. 32 gezeichnete Bild. Das Hirn ist gegenüber der früheren Form, Fig. 7, dorsal beträcht-

Fig. 32. $^{100}/_{1}$.

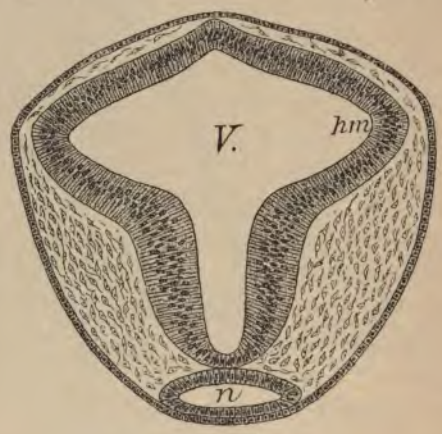

Fig. 33. $^{100}/_{1}$.

lich verbreitert, hat eine enge T förmige Lichtung, was aber hier dadurch bedingt wird, dass die Seitenwände noch in ihrer frontalen Fläche vom Schnitt durchsetzt wurden. Gleich der zweitnächste Schnitt, Fig. 33, trifft das Hirn vollständig quer und zeigt diese Verbreiterung der dorsalen Hälfte des Hirnrohres als bewirkt durch die Ausstülpung mächtiger Hemisphären mit gleichmässig dicker epithelialer Wand. Das Epithel ist im Wesentlichen einschichtig aus langen schlanken Zellen bestehend. Unterhalb des Hirnbodens, in unmittelbarer Berührung mit diesem liegt der Nasensack, dessen blinder Grund an dem Schnitte der Fig. 32 als Verdickung der Epidermis erschien.

Um zwei Schnitte weiter, Fig. 34, öffnet sich dieser Sack ventral und setzt sich caudalwärts als eine an Breite zunehmende Rinne fort, die rechts und links in Blindtaschen ausgezogen ist.

An den nächsten Querschnitten des Hirnes tritt nun, fortlaufend mit zunehmender Schärfe ausgeprägt, eine charakteristische Bildung auf. Die Decke des mittleren oder Stammteils des Vorder-

hirns wölbt sich über die Hemisphären empor, Fig. 33—36, und es beginnt sich ein besonderes Rohr von dem die ausgestülpten Hemisphären tragenden mittleren Teile abzuschnüren. Mit andern Worten könnte man auch sagen, die Hemisphären erscheinen immer mehr ventral verlagert, ohne aber die offene Communication mit der Lichtung des mittleren Stammteils einzubüssen. In Fig. 36, wo ventral die Augenstiele abtreten, befinden sich die Hemisphären in der Mitte der Gesammthöhe des Querschnittes und der dorsale Teil des Vorderhirns grenzt sich als fast geschlossenes Rohr von denselben ab. — Hinter den Augen verlieren die Hemisphären an lateraler Ausdehnung, aber ohne dass ein Absatz sich zeigte, sie reichen weiter und setzen sich auf den ventralen Teil des Vorderhirnes fort. Das zeigt Fig. 37. Der Schnitt trifft die Querebene, in der sich die Trennung des Mittelhirns von der Infundibularregion des Vorderhirnes einleitet. Das dorsale Rohr setzt sich ins Mittelhirn fort, der ventrale Teil geht mit den verjüngten Hemisphären aufs Infundibulum über, die Substanzbrücke zwischen beiden Lichtungen entspricht dem Tuberculum posterius des Vorderhirns.

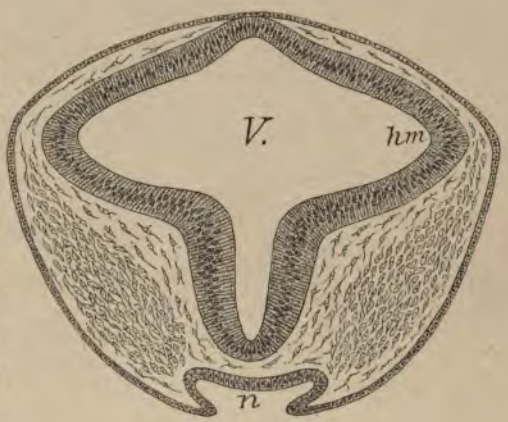

Fig. 34. 100/1.

Fig. 35. 100/1.

Um drei Schnitte weiter, Fig. 38, liegt oben das Mittelhirn isolirt vor. Es hat im verticalen Durchmesser, im Vergleich zum

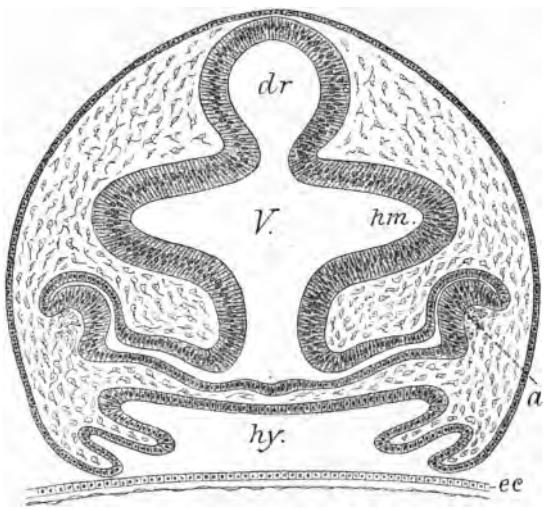

Fig. 36. $^{100}/_{1}$.

dorsalen Rohr des Vorderhirnes, zugenommen. Darunter lagert der Querschnitt des Infundibularteiles, auf den die caudalen Enden der

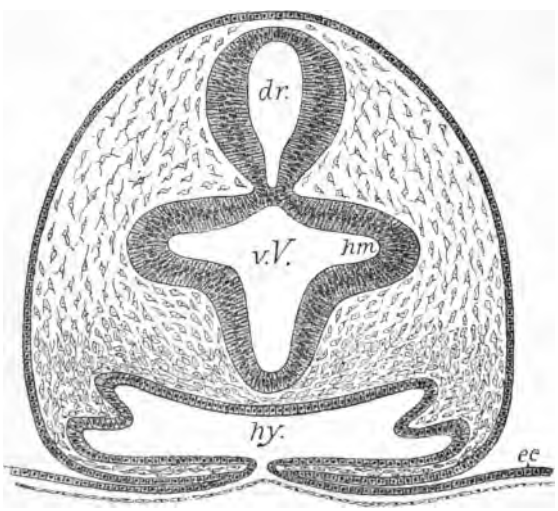

Fig. 37. $^{100}/_{1}$.

Hemisphären sich ohne Unterbrechung fortgesetzt haben. Sie erscheinen hier in demselben Verhältnis zur infundibularen Region,

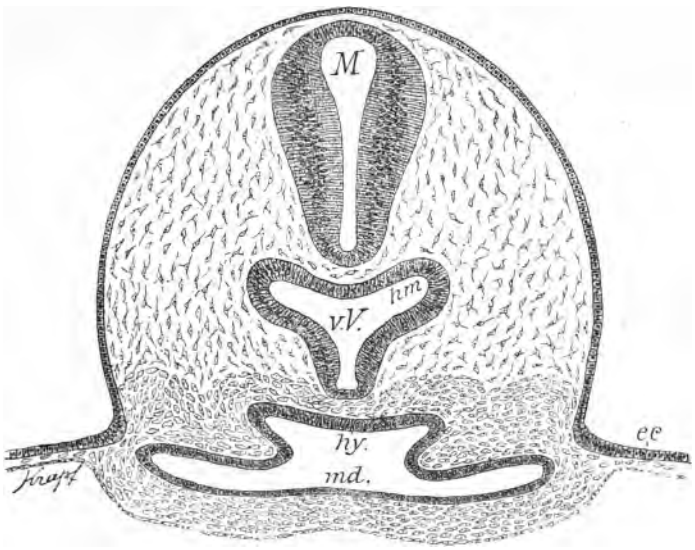

Fig. 38. 100/1.

wie die Lobi inferiores an den Hirnen amphirhiner Ichthyopsiden und verstreichen ganz allmälig. Das sieht man an Fig. 39, die den dritten Schnitt hinter der vorausgehenden Abbildung darstellt. Die oberen Ecken des hier dreieckigen Querschnittes des Infundibulum sind die äussersten Enden der Hemisphären. Die Höhle dieser langgestreckten Blasen communicirt also in ganzer Länge derselben mit dem medianen Ventrikel. — Das Mittelhirn verhält sich in seiner Form ziemlich gleichmässig. Die Fig. 37 zeigt den Querschnitt desselben am vorderen Ende, beim Uebergange in das dorsale Rohr des Vorderhirns, die Figuren 38 und 39 geben Querschnitte aus

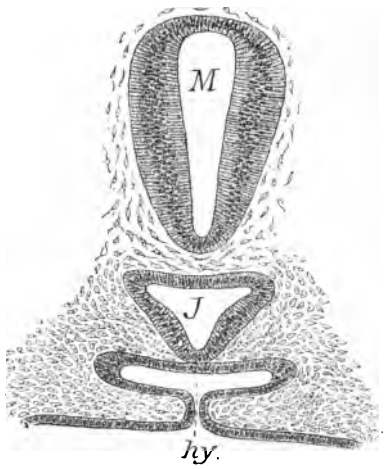

Fig. 39. 100/1.

mittleren Abschnitten dieses Hirnteiles und die Fig. 40 zeigt seine Gestalt hart vor dem Übergange zum Nachhirn. Diese Grenze ist

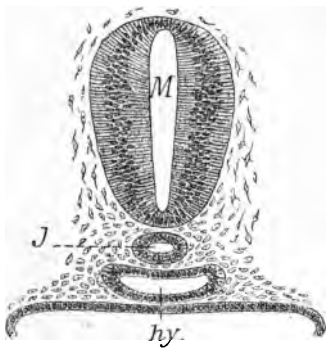

Fig. 40. 100/1.

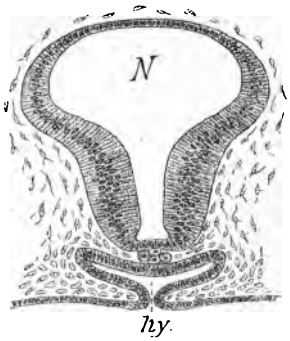

Fig. 41. 100/1.

durch eine unvermittelt auftretende Erweiterung der Lichtung charakterisiert, es folgt eine paarige Ausstülpung in der dorsalen Hälfte des Rohres unter gleichzeitiger Verdünnung der Decke. Eine eben so unvermittelte Gestaltänderung an der gleichen Grenze war schon bei einem jüngeren Embryo in Fig. 12 zu sehen, aber da betraf die Erweiterung gleichmässig das ganze Rohr. Die Form hat seitdem sich geändert. — Diese dorsalen Recessus erstrecken sich

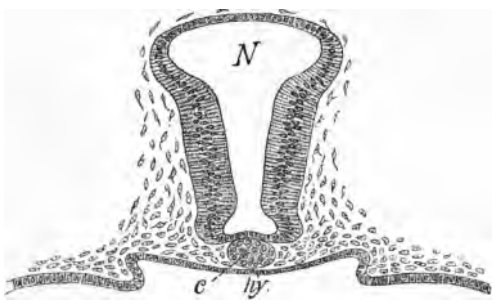

Fig. 42.

nicht weit caudalwärts, nach drei Schnitten hat ihre Ausdehnung bereits beträchtlich abgenommen, wie Fig. 42 zeigt, dann verstreicht die Bildung. — Vom Rückenmarke war leider kein Schnitt zur Abbildung geeignet, es zerfiel beim Schneiden.

Hieran schliesse ich eine Zeichnung, die das Gehirn eines Embryo dieser Stufe, in welcher paarige Hemisphären aufgetreten

LANE LIBRARY. STANFORD UNIVERSITY

sind, veranschaulichen soll. Das Bild hat keinen höheren Wert, als den eines Schema. Es ist nach einem Modell entworfen, das nach der Querschnittserie aus freier Hand hergestellt wurde. Die Höhendimensionen wurden an den Schnitten direkt gemessen, die

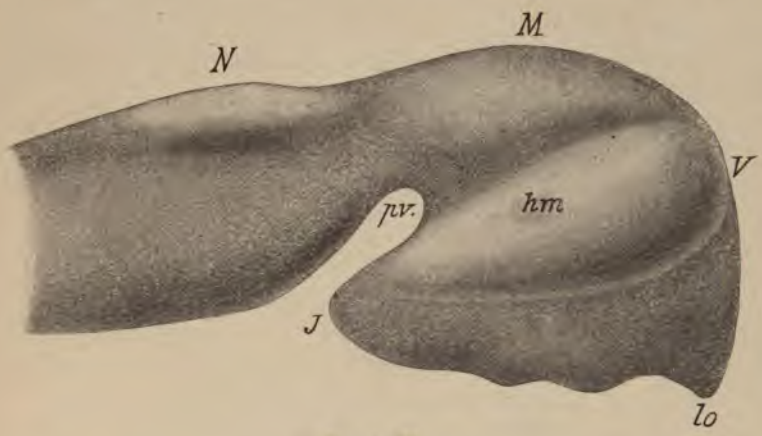

Fig. 43. $^{80}/_{1}$.

Längsdimensionen nach der Zahl der Schnitte von bekannter durchschnittlicher Dicke bestimmt. Das Bild dürfte zum Verständnis der späteren Gestalt des Hirnes beitragen.

Die Reihe der Bilder von Fig. 33 bis 38 giebt auch Aufschluss über die Mundregion. Praeoral liegt der Nasensack mit hinterer Mündung. Der geschlossene Sack geht in eine ventral offene Rinne über, Fig. 34, die beiderseits in engere Taschen ausläuft; die Rinne wird allmälich breiter, Fig. 35; dann bilden sich unter den die Rinne ventral begrenzenden Leisten neue paarige Leisten; die den Nasensack fortsetzende Rinne erhält so jederseits zwei über einander gelegene Aussackungen, die man bereits an dem Mundrande des jüngeren Embryo in Fig. 18 sah. Sie wurden dort als mediale und laterale Furche unterschieden. Die vorher steil dorsalwärts gerichteten medialen Furchen erscheinen aber hier lateral verlagert. Weiterhin nähern sich die ventralen Leisten der Mittellinie und bewirken die ventrale Begrenzung des primitiven Mundes, Fig. 37. Den geschlossenen primitiven Kopfdarm zeigt das nächste Bild, 38. — An den folgenden Schnitten ist die ventrale Darmwand vollständig zerfallen, ich kann nur sehen, was ich in den Figg. 39 und

40 wiedergeben habe, dass sich unter dem Infundibulum J ein dorsaler Darmteil selbständig abgliedert, indem ventral von diesem paarige Leisten median zur Vereinigung kommen. Das kann nur der Hypophysenkanal sein. Beachtenswert ist dabei, dass an dieser Serie von Querschnitten der bereits auf kurzer Strecke geschlossene Kanal nicht blind endet, sondern sich wieder ventral spaltet, Fig. 41, und sich weiterhin zu einer breiten Rinne ausweitet, wie es die letzte Abbildung erkennen lässt.

In einer vorläufigen Mitteilung (7., S. 31) habe ich bereits die Bildung des Hypophysenkanals mit der Gaumenbildung verglichen: paarig entstehende Platten wachsen von den Seitenwänden gegen die Medianebene bis zur Vereinigung vor und trennen den primären Mundraum und den anschliessenden Vorderdarm in zwei über einander gelegene Kanäle, von welchen der obere praeoral, vor dem definitiven Munde seine äussere Öffnung hat. Die diese Scheidung bewirkende Platte habe ich als Urgaumen Archipalatum, bezeichnet und behalte diese Bezeichnung bei. Bei dem Embryo, dem die letzten Abbildungen entnommen sind, liegt der Abschluss der Bildung erst auf kurzer Strecke vor, wahrscheinlich nur im Bereich des Endoderms und der Kanal hat noch eine hintere Mündung; es erfolgt aber demnächst ein blinder Abschluss und darauf später die Wiedereröffnung der Hypophyse in den Darm.

2. Embryonen nach Bildung einer secundären Rachenhaut.

Die nächst älteren Embryonen meines Vorrates nötigen mich, in der Beschreibung der Kopfentwicklung eine Lücke zu lassen. Alle diese Exemplare zeigen den offenen Eingang in den Darm nicht mehr. Eine Platte verschliesst vollständig die bisher klaffende Pforte. Zugleich kommt die Trennung des jetzt hinten blind endenden Hypophysenkanals vom Munddarme auch vorn fast zum Abschluss, es besteht nur noch eine enge Communikation beider Kanäle in der medianen Region. Der Vorgang bei diesem äusseren Verschluss kann daher nur aus dem Vorhergehenden mit Wahrscheinlichkeit erschlossen werden.

Es fanden sich vier annähernd gleich alte Embryonen dieser Stufe, von denen sich drei von der Eischale ablösen liessen, der vierte musste mit der Schale geschnitten werden.

Die Entwicklungsstufe lässt sich äusserlich folgendermassen charakterisieren:

Der vordere Kopfrand hat den vordern Pol des Eies erreicht oder ein wenig überschritten, das Schwanzende aber steht vom hintern Eipol noch ab; gestreckt gedacht würde der Embryo ungefähr die Länge des Eies haben. — Hinter dem Labyrinthe und zwar in einem Abstande von diesem, der annähernd der Länge der Labyrinthblase entspricht, springen über den Seitenrand des Embryo flügelartig die Kiemenplatten vor, welche die 5—6 äusserlich sichtbaren hinteren Kiementaschenpaare enthalten. Die Segmentation reicht bis an das hintere Ende dieser Kiemenplatten. Die Zeichnung Fig. 44 giebt die vordere Hälfte eines Embryo dieser Gruppe wieder.

Fig. 44. $^{8}/_{1}$.

An diesem war aber der Vorderkopf gedrückt, so dass die Umrisse des Vorderhirns auch nicht annähernd zu erkennen waren. — In Ergänzung der Schilderung des äusseren Habitus weise ich auf die Figg. 47, 48 und 49 hin, die Bashford Dean auf Taf. XVIII seiner neuesten Abhandlung giebt (4). Ueber die in diesen Bildern nach dem frischen Objekte dargestellte Entwicklung des Gefässsystems konnte ich an meinem Material keinen befriedigenden Aufschluss erlangen.

Zunächst beschreibe ich den Medianschnitt durch den Kopf eines Embryo dieser Altersstufe, den ich mit E. VIII bezeichne. Das

Bild giebt Fig. 45. Vergleiche ich dieses Bild mit den Querschnitten der Serie aus einem andern Embryo der gleichen Stufe, E. IX, so

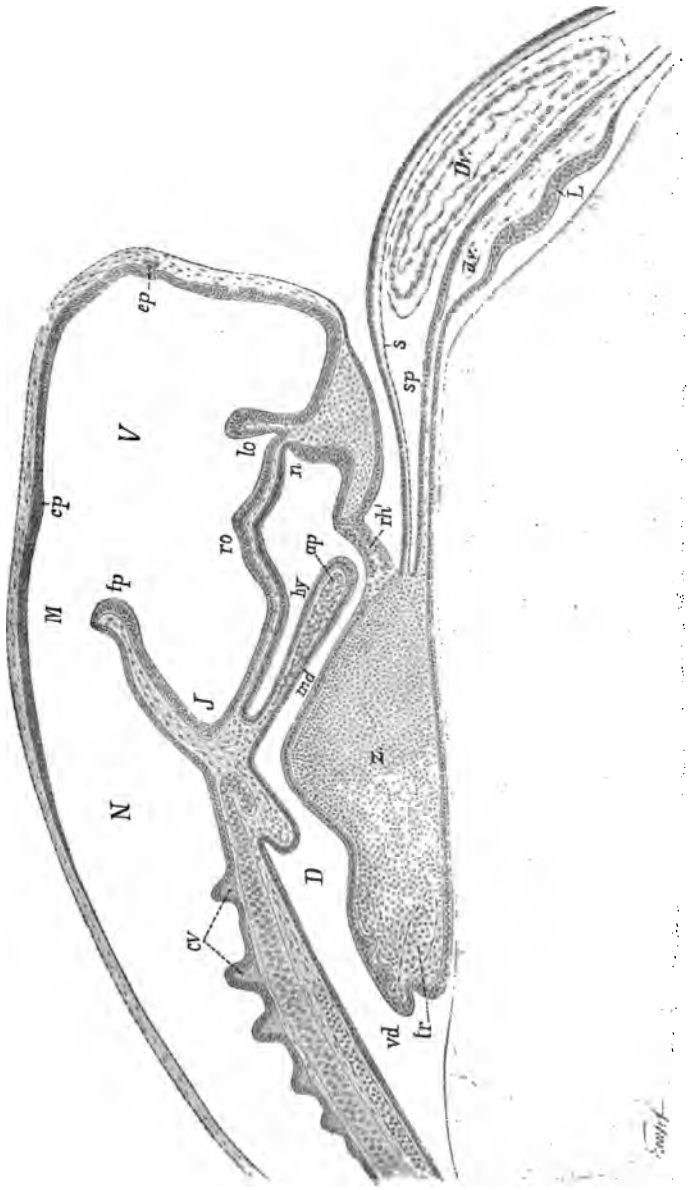

Fig. 45. $^{60}/_{1}$.

ergiebt sich, dass auch hier der Kopf in dorso-ventraler Richtung etwas gedrückt worden ist. Das Hirn ist dorsal und vorn zu flach und der vorderste, vor dem mit *lo* bezeichneten schnabelförmig gestalteten Lappen gelegene Teil des Vorderhirns ist hinabgedrängt worden, so dass die Knickung an der ventralen Wand, wodurch die vor *lo* aufgerichtete Falte bedingt wird, zu stark sich ausprägt. Ich bin auf diese immerhin zu berücksichtigende Deformation erst durch eine eingehendere Vergleichung mit zwei Querschnittserien aufmerksam geworden und muss somit meine früher gemachte Angabe, dass eine Verunstaltung hier nicht anzunehmen sei (6. S. 30), in dem angegebenen Sinne einschränken.

Das Vorderhirn ist dünnwandig, aber umfangreich, Fasersubstanz ist hier noch nirgends an der Oberfläche zu sehn, Commissuren fehlen, die gesammte Wand ist noch epithelial, wenn auch nach den Regionen an Dicke wechselnd, aber aus der Zahl der Mitosen zu schliessen, steht die Bildung grauer und weisser Substanz unmittelbar bevor. Die vom Boden her einspringende ventrale Hirnfalte *pv* ist sehr entwickelt, schräg nach vorn und dorsalwärts vordringend. In Folge dessen ist das Nachhirn vom Vorhirn scharf abgesetzt. Am Vorhirn wird die Grenze zwischen Vorderhirn und Mittelhirn durch die Linie gegeben, welche den mit *cp* bezeichneten Wulst, an welchem die Commissura posterior auftreten wird, mit dem Tuberculum posterius, *tp*, verbindet. Aber die hintere Grenze des Mittelhirns ist am Medianschnitt noch nicht ausgeprägt. Am auffallendsten ist die Grösse des Vorderhirns, es ist relativ voluminöser als in der entsprechenden Entwicklungsperiode, d. h. kurz vor dem Auftreten von grauer und weisser Substanz, bei allen andern Ichthyopsiden. Charakteristisch ist dann ferner der starke, über der Nase gelegene, mediane, schnabelförmige Lappen *lo*, der das ursprüngliche Axenende des Hirns bezeichnet und durch das mächtige, dorsalwärts und nach vorn gerichtete Wachstum des Vorderhirns, das bereits im Stadium der Fig. 30 sich einleitete, an die Ventralseite verlagert wurde. — An dem gegenwärtigen Stirnpol des Vorderhirns liegt, der Hirnwand nahe, ein kleiner nierenförmiger Körper, vollständig isolirt. Er ist unpaarig, genau median gelagert, an drei Schnitten nachweisbar. Von der Epidermis steht er weiter ab, als vom Epithel der Hirnwand, die Spur eines Stiels ist nicht zu sehen. Es ist am wahrscheinlichsten, dass er von dem Hirn ab-

geschnürt wurde. Die Zeichnung Fig. 45a zeigt das Gebilde bei stärkerer Vergrösserung. Es besteht aus einer geschlossenen Lage von Epithelzellen, die vordere Wand dieser Blase ist eingesenkt, so dass kein Hohlraum sich zeigt, die hintere Wand ist convex und ruht in einer flachen Grube der Hirnwand. Beiderseits von dieser Grube zeigen die sagittalen Schnitte eine leichte Hervorwölbung des Hirns, der fragliche Körper liegt also zwischen einem Paar von Ausstülpungen. Mit der Zirbel hat das Gebilde nichts zu thun, die tritt viel später und viel weiter hinten auf, hart vor der mit *cp* bezeichneten Stelle des Hirndaches. Es könnte aber die Paraphysis sein, die dann, was bisher noch bei keinem Vertebraten beobachtet wurde, einen dem Parietalorgan analogen Körper abgliedern würde.

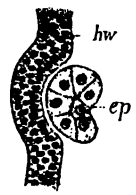

Fig. 45a.

Am Nachhirn ist die wenn auch nicht ganz regelmässige Reihe von einspringenden Falten des Bodens zu beachten. Es sind deutlich ausgeprägt 5 Falten vorhanden, auf welche hinten niedrigere Wellen folgen. Innerhalb jeder Falte ist weisse Substanz zu sehn, d. h. ein Strang kernloser Fasern, die quer über die Mittelebene ziehn. Zwischen den Falten ist ein Faserbelag ausserhalb des Epithels kaum wahrzunehmen. Diese Neuromerie ist insofern eigenartig, als sie sich nicht allein lateral, sondern zugleich in der ventralen Medianlinie, also an der Bodenplatte des Nachhirns ausprägt, was ich anderweitig nicht beobachten konnte, und eine Segmentation der Fasermassen bedingt, die an der Ventralseite die Medianebene überschreiten.

Nach der Sagittalserie wurde ein Modell dieses Hirns rekonstruiert, das in seitlicher und Dorsalansicht in den Figg. 46, 47 abgebildet ist. Von der Medianebene ausgehend wurde jede Hirnhälfte rekonstruirt und da beide Modelle symmetrisch ausfielen, ist die Genauigkeit der Rekonstruktion in den Grenzen der an ein Modell zu stellenden Ansprüche verbürgt. Ich bin dafür meinem Assistenten, Herrn Dr. Ludwig Neumayer, der in diesen Manipulationen Meisterschaft besitzt, zu Dank verpflichtet. Die Bilder sind etwas eckig und steif, wie das künstliche Objekt auch, aber sie zeigen, was sie anschaulich machen sollen. Bei der Dorsalansicht erblickt man scharf ausgeprägt eine Dreiteilung des Hirns, dem Vorder-, Mittel- und Nachhirn entsprechend und durch zwei Einschnürungen bedingt.

Genetisch betrachtet kommt aber die dreifache Gliederung primär nicht sowohl durch Einschnürungen, als vielmehr durch paarige seitliche Ausstülpungen zu stande. — Der mediane Teil des Hirns tritt als ein schmaler Kiel hervor, der vorn flacher beginnt, sich zwischen Vorder- und Mittelhirn besonders deutlich absetzt und an der hintern Hälfte des Mittelhirns verstreicht. Diese Sonderung in einen medianen, röhrenförmigen Teil und die vorspringenden seitlichen Massen war bereits in den Fig. 32 bis 36 sehr ausgeprägt.

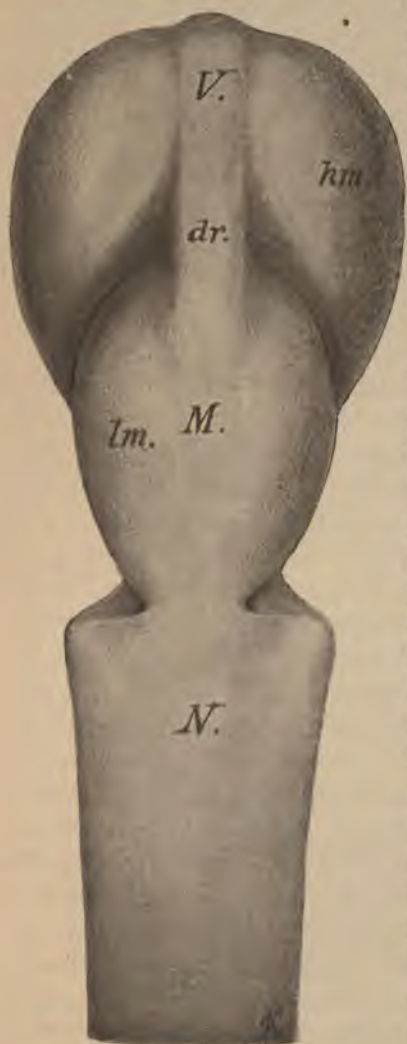

Fig. 46. $^{20}/_{1}$.

Am Vorderhirn sind die Hemisphären mächtig gewachsen und senken sich in ihrer hintern Hälfte ventralwärts. Das Mittelhirn hat auch starke Ausstülpungen entwickelt, die sich aber in der hintern Hälfte des Mittelhirns vom medianen Teil des Hirndaches nicht so scharf absetzen, wie es an den Hemisphären der Fall ist. Diese Lobi mesencephali sind eben so hohl, wie die Hemisphären. — Das Grenzgebiet zwischen Mittel- und Nachhirn zeichnete sich schon früh durch beginnendes Ausweiten aus. Erst umfasste die Erweiterung das ganze Rohr, Fig. 12, später änderte sich die Configuration, die Weite blieb auf den dorsalen Abschnitt beschränkt, Fig. 41. Jetzt erscheint das Nachhirn vorn kaum breiter, als das Mittelhirn in seiner grössten Weite.

Die Seitenansicht des Modells gibt Fig. 47. Die vorn in dorsoventraler Richtung hohe Hemisphäre setzt sich von dem weiter vor-

ragenden medianen Teil des Vorderhirns, dem Stammteil, ebenso bestimmt ab, als bei der Ansicht von oben. Eine äussere Längsfurche an der lateralen Wand gliedert die Hemisphäre in einen obern und untern Lappen, aber diese Sonderung reicht nicht über die ganze Länge. Der auf die Infundibularregion übergehende hintere Teil der Hemisphäre verjüngt sich in plötzlichem Absatz und läuft in zwei übereinander gelegene Wülste aus. Der Lobus mesencephali *lm* zeigt sich hier als eine dorsal convexe Platte, die wie ein Vordach den durch die ventrale Hirnfalte bewirkten Isthmus überlagert. — Am Nachhirn beginnt die äusserlich sichtbare Gliederung mit einem in longitudinaler Richtung breiten, der Cerebellarregion entsprechenden Abschnitt, auf den dann die auch im Medianschnitt sichtbaren fünf annähernd gleich grossen Neuromeren folgen. Sagittale Schnitte weisen nach, dass der vorderste breite Teil nicht als ein einfaches, durch besonderes Wachstum vergrössertes Neuromer, sondern als ein Complex mehrerer aufzufassen ist, es springen in diesem Bereich gegen den Isthmus hin an Höhe und Breite abnehmend, Wülste in grösserer Zahl vor, fünf zum mindesten. Schwächer ausgebildet als die hintern, erreichen sie die ventrale Mittellinie nicht.

Fig. 47. $^6/_1$.

Der Medianschnitt in Fig. 45 zeigt, dass die bisherige Mundöffnung geschlossen ist und zwar median durch eine dicke Epithelplatte, die sekundäre Rachenhaut *rh*[1]. Die Bildung des Archipalatum

ist bis zur Mittelebene vorgeschritten und beide von den Seiten her vorrückenden Platten sind vollständig verwachsen. Der über der Platte des Urgaumens gelegene Hypophysenkanal stellt vorn eine geräumigere Kammer dar, n^1, und läuft nach hinten verengt aus, um blind zu enden. Da der Urgaumen die sekundäre Rachenhaut nicht ganz erreicht, besteht vorn noch eine enge Communikation zwischen dem Hypophysenkanal und dem Munddarme, die indessen nur an drei Schnitten nachweisbar ist. Der Munddarm wird durch den mächtigen, darunter gelegenen Zungenwulst, *z*, der gegen die Wurzel dieses Gaumens am höchsten sich erhebt, in zwei Schenkel geknickt. Der hintere absteigende Schenkel mündet in einen weiteren Darmteil, von dem aus eine dorsale Blindtasche sich nach vorne erstreckt. Gegen diese Tasche lief vorher die ventral noch offene Hypophysenfurche aus. Es gehört also der die Blindtasche unten abgrenzende Vorsprung zum Urgaumen. Dieser weitere Darmabschnitt enthält das vorderste zur Anlage kommende Kiementaschenpaar. Darauf folgt ein ventral geschlossener Darmabschnitt mit den nächsten vier Kiementaschenpaaren und bei *vd*, der vordern Darmpforte, beginnt die offene Darmrinne. Die ventrale Begrenzung der vordern Darmpforte wird durch einen von hohem Epithel bekleideten Wulst gebildet, der die Teilungsstelle des Truncus arteriosus *tr* in das vorderste Aortenbogenpaar einschliesst. — Von diesem Wulste an schlägt sich das Endoderm nach vorn um, bekleidet, ohne an Höhe viel zu verlieren, die Unterfläche des den Zungenwulst bildenden compakten Mesenchyms, wird vor dem Kopfe durch Verlängerung der Zellen höher und geht in eine wellig gestaltete dickere Platte über. Jenseits dieser Platte *L* nimmt das Endoderm ziemlich schroff an Dicke ab und setzt sich über den Dotter als eine sehr dünne Lage ganz platter Zellen fort. Die wellig gebogene Platte ist die Anlage einer endodermalen Drüse, welche in diesem Stadium gegen den Dotter noch offen ist, also in ihrer ganzen Länge eine Rinne darstellt. Aus dem zwischen der welligen Platte und der vordern Darmpforte sich erstreckenden Streifen, aus kubischen Zellen bestehenden Endoderms entsteht der hier auch nur als Rinne angelegte Ausführungsgang, dessen proximales Ende sich mit der caudalwärts fortschreitenden Schliessung der Darmrinne auch caudalwärts verlagert. Wie die Zeichnung ergiebt, findet sich unmittelbar über der welligen Platte ein von dem Schnitte nur auf begrenzter Strecke

getroffenes Gefäss. Zwischen diesen Organen, d. h. der welligen Platte und dem eben erwähnten Gefäss einerseits, dem Exoderm des Dottersackes andererseits findet sich ein weiter Coelomraum. Der Schnitt hat nun auch ein zweites stärkeres Gefäss getroffen, das hier frei im Coelom liegt. Dessen Wand zeigt drei lose ineinander geschachtelte Blätter, das mittlere ist stärker als die andern. Die beiden Blätter der Seitenplatte unterscheiden sich scharf von einander, die Somatopleure ist durchweg ganz dünn, vor dem Zungenwulste schlägt sie sich in die innerhalb der medianen Region viel dickere Splanchnopleure um, die aus kubischem Epithel besteht, das über der welligen Platte noch an Höhe der Zellen gewinnt und die beiden Gefässe von einander trennt. Die Aufnahme dieser vor dem Kopfe lagernden Organe in die Zeichnung des Medianschnittes war dadurch ermöglicht, dass der Schnitt vor dem Kopfe die Medianebene des Eies nicht eingehalten hatte, sondern etwas nach links abgewichen war, der ideale Medianschnitt hätte an diesem Objekte die Teile nicht getroffen.

Zeigt der Medianschnitt noch eine Communikation zwischen Hypophyse und Munddarm gleich hinter der sekundären Rachenhaut, also noch keine Verwachsung des Archipalatum mit jener Epithelplatte, so fehlt die Communikation bereits jederseits an dem, von der Mediane an gezählt, dritten Schnitte der Sagittalserie. Das ersieht man an Fig. 48. Vom Hirne ist hier nur die ventrale Wand

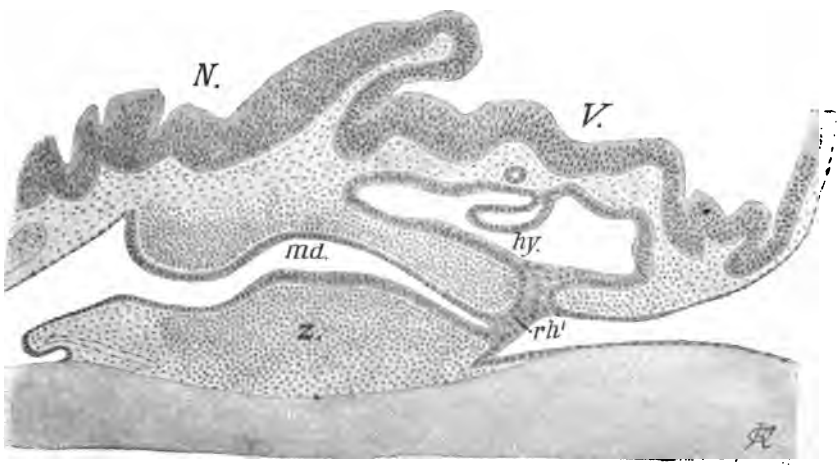

Fig. 48. $^{60}/_{1}$.

gezeichnet worden. Darunter liegt ganz geschlossen die Hypophyse, vorn eine etwa quadratische Kammer bildend, in der Mitte unregelmässiger gestaltet, was durch seitliche Taschen bedingt wird, und hinten weiter klaffend, als in der Mediangegend. Ueber der Mitte der Hypophysis sieht man den Querschnitt des Augenstiels.

Dieselbe Sagittalserie lässt aber auch erkennen, dass die sekundäre Rachenhaut in diesem Stadium sich nicht in ganzer Breite gleichmässig verhält, denn jederseits zeigt sich, und zwar ganz symmetrisch, am lateralen hinteren Rande dieser Platte ein ganz dünner Verschluss. Das gewahrt man an Fig. 49. Der Sagittalschnitt hat die Hemisphäre getroffen, dahinter Hirnnervenganglien, dann den medialen Teil des Labyrinths. Der Schnitt fällt lateral von der Hypophysis, trifft aber den breiteren Munddarm und dieser erscheint hier nur durch zwei Zellen verschlossen. Diese Stelle bleibt auch in späteren Stadien kenntlich, nachdem der Verschluss vervollständigt ist, denn hier wird bei einem etwas älteren Embryo die Schliessung nur durch eine einzige Lage von Epithelzellen bewirkt, während die Verschlussplatte in der Mitte aus mehren Zellenlagen besteht.

Dieser Schnitt trifft sämmtliche zur Zeit bestehenden Kiementaschen an dem ventral geschlossenen Darme. Es sind 5 Paare, die in regelmässiger Ordnung aufeinander folgen. Die vorderste Tasche, in die der Munddarm hier einmündet, ist in dorso-ventraler Richtung die geräumigste. Die sechste, ventral offene, ist bereits in dem Bereiche der Darmrinne gelegen. — Es sind drei Ganglien durchschnitten worden. Das vorderste, an dem die Wurzel und der Anfang des peripheren Nerven zu sehen sind, gehört dem Ophthalmicus Trigemini an. Hart unterhalb des Nerven liegt der Querschnitt des Augenstiels, gleich im folgenden Schnitte der Serie ist der Eintritt des Stiels in die Augenblase zu sehen. Das zweite Ganglion ist nur angeschnitten worden. Es ist das Ganglion maxillo-mandibulare. Das über der vordersten Kiementasche gelagerte gehört zur Facialisgruppe.

Ganz genau den Entfernungen nach ist das vorderste Myotom *m* in die Zeichnung aufgenommen worden.

Ergänzt werden diese an dem sagittal geschnittenen Embryo E. VIII gewonnenen Einblicke durch einen Embryo E. IX. Aus der Querschnittserie, in die der letztere zerlegt war, konnte ich keine Abweichungen im Entwicklungsgrade gegenüber E. VIII ermitteln.

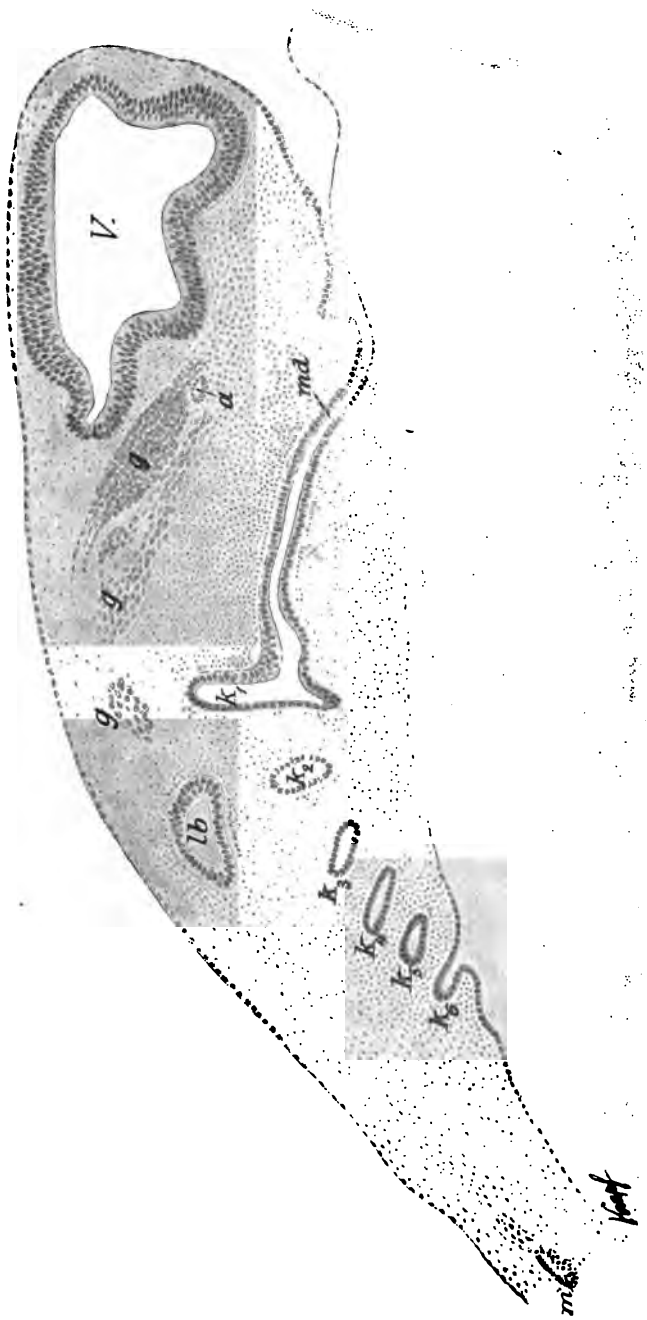

Fig. 49. 6/1.

Der Vorderkopf war aber stärker gewölbt. Die Serie beginnt mit Schnitten durch Coelom und Dotter vor dem Kopfe und zeigt die Anlage der Drüse und die Gefässe, die in Fig. 45 zu sehen waren, im Querschnitt. Ich habe einige dieser Querschnitte gezeichnet, Fig. 50 *a-d.* Die Bilder folgen sich in der Richtung zum Kopfe und damit auch zum Herzen hin, denn das Herz liegt, wie bei E. VIII, unter dem Zungenwulste des Kopfes. Diese Abbildungen geben nicht unmittelbar aufeinander folgende, sondern von Strecke zu Strecke ausgewählte Schnitte wieder. Der Raumersparniss halber ist die Splanchnopleure beiderseits nicht bis zur Vereinigung mit der Somatopleure dargestellt worden, die Breite des unpaarigen Coeloms ist dafür zu beträchtlich. Dasselbe gilt in den Bildern für das Endoderm.

Fig. 50 *a* zeigt, dass das sehr dünne, den Dotter bekleidende Endoderm sich in schmalem Bezirk verdickt, indem die platten Zellen bei einfach bleibender Schichtung cylindrisch werden, und dass dieser verdickte Teil eine gegen die Oberfläche des Eies gerichtete Falte *L* bildet. Ueber derselben liegt das Endothelrohr eines Gefässes. Das Coelom ist hier paarig, Somatopleure und Splanchnopleure hängen durch eine Duplikatur zusammen, zwischen deren Blättern das Gefäss und die Endodermfalte stecken. Soweit die Duplikatur der Splanchnopleure *sp* diese beiden Organe bekleidet, ist sie beträchtlich verdickt und besteht aus grossen, kubischen, dicht granulirt erscheinenden Zellen. — Um drei Schnitte weiter löst sich die Verbindung der Somato- und Splanchnopleure, es beginnt der einheitliche Pericardialraum; die Endodermfalte ist höher, das Gefäss weiter als vorher, Fig. 50*b*. Dann, abermals um einige Schnitte näher zum Kopfe hin, vollzieht sich eine Einschnürung an dem Gefässe und dem dasselbe bekleidenden

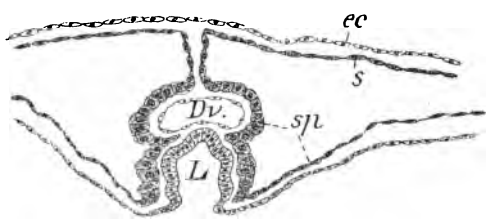

Fig. 50 a.

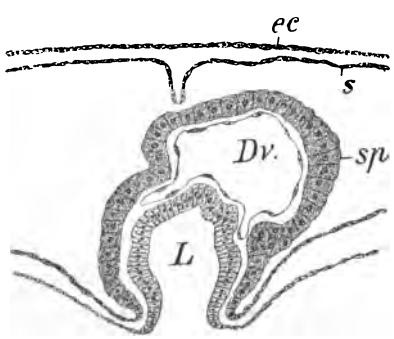

Fig. 50 b.

Ueberzuge der Splanchnopleure, die sich hier zum Teil geschichtet zeigt. Die Einschnürung führt zu einer Trennung des einen Gefässes in zwei übereinanderliegende, das schwächere Gefäss bleibt der Endodermfalte angelagert und innerhalb der von der Splanchnopleure dieser Falte gelieferten Bekleidung, das stärkere rückt gegen die Somatopleure empor und zeigt nunmehr Fig. 50*d*, drei ineinander geschachtelte Wandschichten. Die innerste dünnste Schicht, der Endothelschlauch, liegt ganz frei und ist kollabirt, die beiden andern Schichten, dem Myocard und dem Epicard entsprechend, liegen aneinander und bestehen aus nicht so platten Zellen. Besonders die Zellen der mittleren Schicht sind etwas grösser und granulirt. So, wie in Fig. 50*d* gezeichnet, verhalten sich diese Organe unter dem Vorderkopfe des Embryo, aber, wie gesagt, an meinem Objekte etwas nach links verlagert. Dann wird die Endodermfalte successive niedriger und schmäler und verstreicht gegen die vordere Darmpforte hin, es setzt sich ein flacher Streifen dickern Endoderms fort und schliesst an die ventrale Wand des geschlossenen Vorderdarmes an. — Was hier als Endodermrinne vorliegt, erscheint an dem nächst älteren Embryo meines Materials als tubulöse, sich verzweigende Drüse; es ist die Leber, die dann in ein mächtiges, von der Splanchnopleure geliefertes Mesenchymlager eingebettet ist. Ihr sehr langer Ausführungsgang reicht geschlossen bis an die hintersten Kiementaschen und wird dann zu einer rechts-

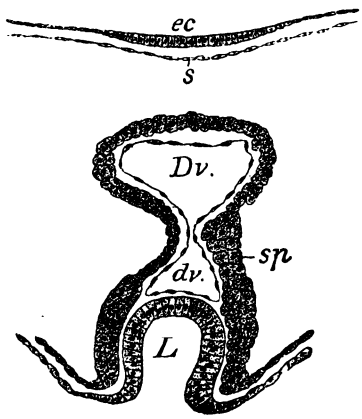

Fig. 50c.

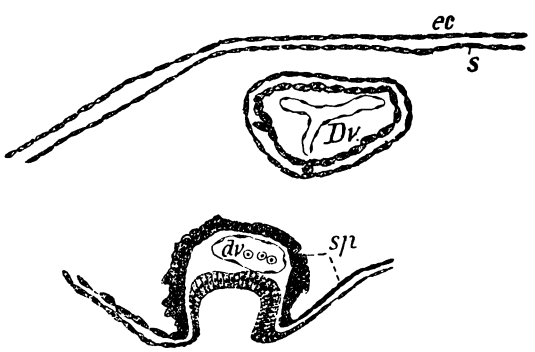

Fig. 50d.

seitig gelagerten Endodermrinne. — Die hier gezeichneten Gefässe anlangend, so ist das in Fig. 50*a* abgebildete ein ventraler Dottervenenstamm, der sich der Leberrinne auflagert und an der der Fig. 50*c* entsprechenden Stelle eine vom Darm herkommende und längs der rinnenförmigen Anlage des Leberganges hinziehende schwächere Vene aufnimmt. — Den ventralen Dottervenenstamm, der annähernd median gegen das vordere Kopfende hinzieht, hat Bashford Dean auf Taf. XVIII Fig. 48 und 51 gezeichnet. — Das unter dem Zungenwulste gelegene Herz ist in seinen Wandschichten viel weiter entwickelt, als dieser frei durch den weiten Pericardialraum hinziehende Dottervenenstamm, das Myocardium zeigt schon ein complicirtes Bild anastomosirender Zellenstränge. Der Herzschlauch ist auch nicht mehr gestreckt. Ueber seine Form und Krümmungen vermag ich aber nach meinen Objekten keine klare Vorstellung zu erlangen, ebensowenig über die Einmündungen der starken Venen, die nach den citirten Abbildungen von Bashford Dean und Doflein den Embryo flankiren.

Ich schliesse hieran die Beschreibung der Querschnitte durch den Kopf des Embryo dieses Stadiums, E. IX. — Beim Kopfe beschränke ich mich auf die Wiedergabe der Bilder einiger Schnitte, die bei Kenntniss der jüngeren Stadien und der Verhältnisse an den Sagittalschnitten ausreichen werden, um sich über die Configuration der wesentlichen Organe eine Vorstellung zu verschaffen. Ich beginne mit einem Querschnitte durch das Vorderhirn hart vor der Nase, Fig. 51.

Mit dem mittleren Teile, dem Stammteil des Vorderhirns, communicieren in weiter Oeffnung, ohne Abschnürung gegen den Stammteil, die mächtigen lateralen Ausstülpungen, die in Fig. 47 in sagittaler Ansicht zu sehen sind. Es sind die oberen und unteren Lappen der Hemisphären von Bdellostoma. Die Wand ist durchweg epithelial. Der mittlere oder Stammteil überragt sowohl oben wie ven-

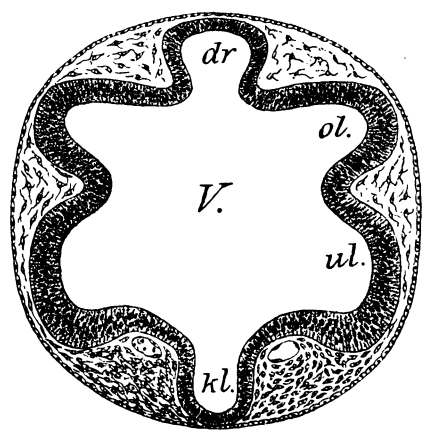

Fig. 51. $^{70}/_{1}$.

tral diese Hemisphären in Röhrenform. Ventral vom Hirne findet sich der Durchschnitt einer Kopfarterie, der Carotis dorsalis. Die Epidermis ist einschichtig. Der nächste Schnitt berührt die Vorderwand zweier Nasensäcke und ist nicht abgebildet, der drittnächste liegt in Fig. 52 vor. — Zwei im Querschnitt etwa dreieckige Säcke, von einfachem Cylinderepithel ausgekleidet, bilden hier die Nase. Das sie umgebende Mesenchym ist dichter als an der übrigen Peripherie des Hirnes. — Diese Entwicklungsstufe der Nase fand sich an dem jüngsten von Price untersuchten Embryo, den er in seiner ersten Mitteilung mit A. bezeichnete, und auch im Uebrigen bestehen nicht auffällige Abweichungen der hier in Rede stehenden Altersstufen E. VIII und E. IX von jenem.

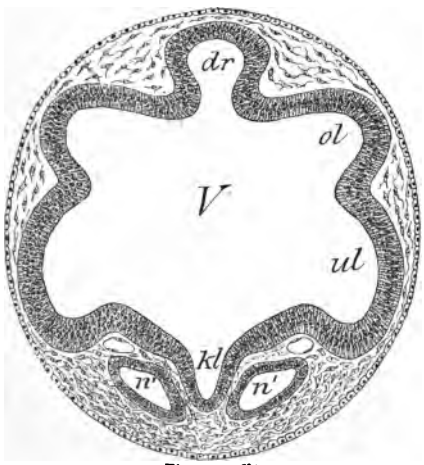

Fig. 52. $^{60}/_{1}$.

Innerhalb des Bereiches der Nase verschmälert und verlängert sich der ventrale Vorsprung am mittleren Teil des Hirnes, wird auch im Querschnitt schnabelförmig und das Ende berührt sich mit dem Epithel der Nase, wie Fig. 53 es sehen lässt. Es ist das der lobus olfactorius impar. Der entsprechende Schnitt ist der siebente hinter dem der vorausgehenden Abbildung. Beide Nasensäcke erscheinen dorsal und ventral in Divertikel ausgezogen und haben sich quer durch einen kanalartigen Abschnitt verbunden, mit welchem die Hypophyse beginnt. — Im Hirn hat sich die seitliche

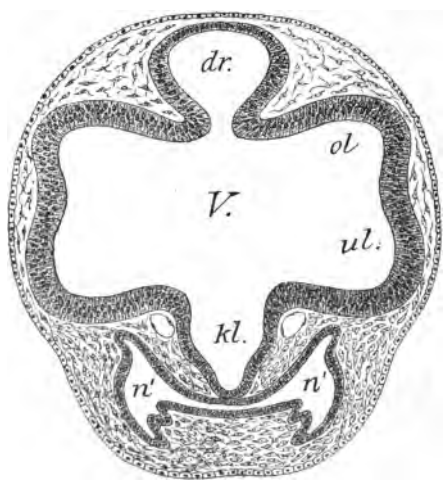

Fig. 53. $^{60}/_{1}$.

Furche, die die oberen von den unteren Lappen der Hemisphären abgrenzt, verflacht; zugleich beginnt der dorsale röhrenförmige Teil des Hirnstammes sich abzuschnüren.

Um 6 Schnitte weiter ist durch die Abschnürung bereits die Lichtung der dorsalen Röhre von dem übrigen Ventrikelraum getrennt worden. Hier hat das Hirn seine grösste Breite, bewirkt durch die Entfaltung der unteren Lappen der Hemisphären. Die oberen Lappen laufen hier aus, man sieht in Fig. 53 *ol* ihre hinteren Enden; was sich weiter von den Hemisphären vorfindet, ist eine Fortsetzung der unteren Lappen. Die beiden Nasensäcke, durch den Hypophysenkanal verbunden, sind geräumiger geworden und erscheinen nur durch ein von der Ventralseite her vorspringendes, hier zapfenförmiges Septum getrennt. Die Fig. 55 — um 6 Schnitte weiter caudal — zeigt den Querschnitt, der das am Medianschnitt sichtbare Tuberculum posterius *tp* des Vorderhirnes durchsetzt. Oben im Bilde liegt hier isolirt das Mittelhirnrohr als direkte Fortsetzung der dorsalen Röhre am Vorderhirn, darunter ein noch mächtiger Teil des Vorderhirnes mit paarigen Ausstülpungen, den zwar verkleinerten, aber weiter reichenden unteren Lappen der Hemisphären, die sich jetzt henkelartig dem ventralen Abschnitte des Stammteiles anfügen. Es gehen die Stiele der Augenblasen erst hinter dem in Fig. 55 gezeichneten Querschnitte vom Hirne ab.

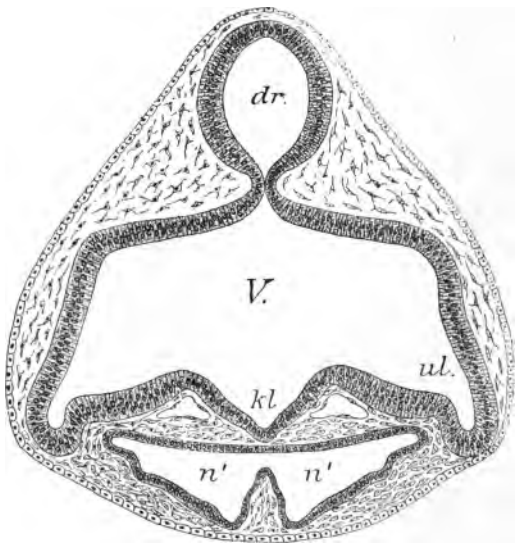

Fig. 54. 60/1.

In der Region dieses Querschnittes sind die beiden Nasensäcke in den am Medianschnitte gezeichneten kammerartigen vorderen Abschnitt der Hypophyse eingemündet und damit hat die Region der Nase geendet. Zugleich rückt der mediane Teil des Hirnes,

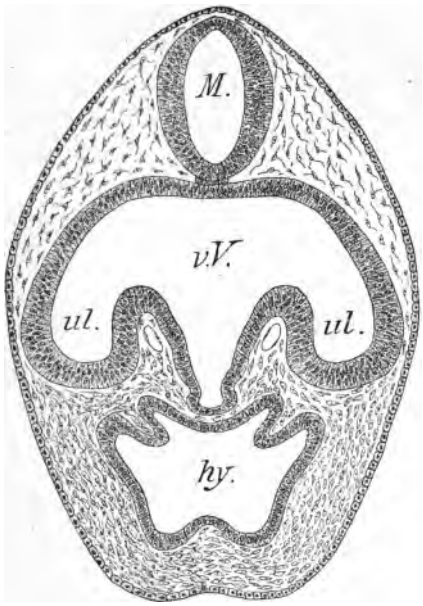

Fig. 55. $^{60}/_{1}$.

der im Bereiche der Fig. 53 mit seiner zugeschärften Kante das Nasenepithel berührt, der lobus olfactor. impar, von der dorsalen Wand der Hypophyse ab. — Um zwei Schnitte über die in Fig. 55 abgebildete Querebene hinaus, trifft man das Bild der Fig. 56 an. Der Querschnitt des Mittelhirnes, oben im Bilde, ist seitlich leicht abgeflacht; von der Commissura posterior, die hier zu suchen wäre, ist noch keine Spur vorhanden. Abgerückt vom Mittelhirne liegt der ventrale Teil des Vorderhirnes mit den unteren Lappen, die aber gegen den mittleren Stammteil stielartig eingeschnürt sich zeigen. Der Grund des Stammteiles erweitert sich etwas, bildet den Recessus opticus, von dem die Augenstiele austreten. Am nächsten Schnitte schnüren sich diese unteren Hemisphärenlappen ab und der zweitnächste Schnitt zeigt ihre hinteren Enden frei liegend, wie in Fig. 57 zu sehen ist. — Das Mittelhirn entwickelt nun seine paarigen Lappen, die in Fig. 57 sichtbaren lobi Mesencephali, die aus dem unpaarigen Stammteile in gleicher Weise sich als dorsale hohle Leisten ausstülpen, etwa wie die Ganglienleisten am Rückenmarke. Der Anschluss der Fig. 58 an Fig. 57, wobei 6 Schnitte übersprungen wurden, bedarf nicht eingehender Erläuterung, die geringen Veränder-

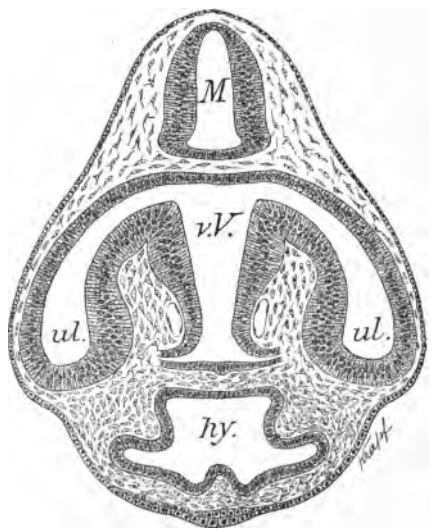

Fig. 56. $^{60}/_{1}$.

ungen ergeben sich allmählig von Schnitt zu Schnitt. Die Ausdehnung der Lappen am Mittelhirn nimmt zu, an dem Infundibularteil treten nicht neue Ausstülpungen auf, aber die henkelartigen Vorsprünge, von denen sich die grossen unteren Lappen abgeschnürt hatten, erhalten sich noch eine Strecke weit. Anschnitte der sekundären Augenblase erscheinen und zugleich wird auch das vorderste Ganglion, das dem N. ophthalmicus Trigemini angehört,

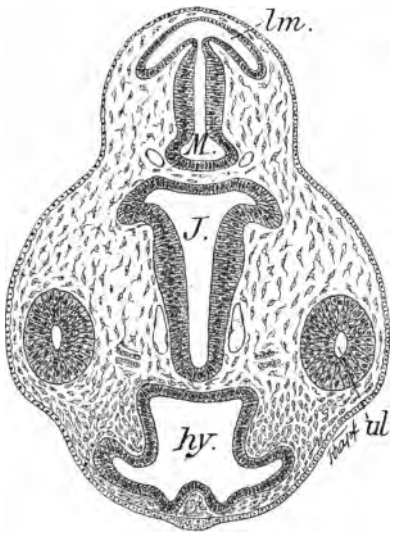

Fig. 57. $^{60}/_{1}$.

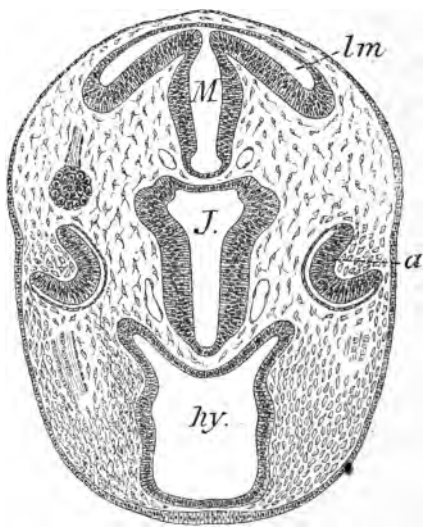

Fig. 58. $^{60}/_{1}$.

sichtbar. In Fig. 58 sind die Augenblasen gezeichnet, wie sie sich hart hinter ihrer Verbindung mit dem Stiele darstellen. Die Augenblase liegt weit abgerückt von der Epidermis, eine Linse besteht nicht; die Höhle des Bechers wird von Mesenchym erfüllt. Ueber dem Auge liegt der Durchschnitt des ersten Trigeminusganglion mit kurzem Stücke seines Wurzelstranges. Der ventral von der Augenblase sichtbare Nerv ist der starke Ophthalmicus, der vor dem Augenstiel die Augenblase im Bogen umgreifend ventralwärts verläuft. Bei dieser Richtung muss aber die zur Zeit bestehende starke Kopfkrümmung berücksichtigt werden, es liegt ja auch die Nase vollständig ventral unter dem Hirn. — Die Hypophysis ist auf diesem Bilde in ihrer bedeutendsten dorso-ventralen Ausdehnung dargestellt worden.

Das jetzt folgende Bild der Fig. 59 gibt den Querschnitt durch den vordersten Teil des Nachhirns wieder. Man erkennt einen schmälern Stammteil und mächtige, paarige Lappen, überwölbt von einer Dachplatte, die dünner ist als am Mittelhirn. Diese dünne mittlere Lamelle des Daches, die tela choroidea des Nachhirns, setzt sich lateral an den Lappen schroff ab von einem starken Stratum epitheliale, das, auf die Dorsalseite übergreifend, seitlich an der Bildung des Daches sich beteiligt. Das dünne Mittelhirndach lässt sich ohne Unterbrechung in die noch dünnere tela choroidea des Nachhirns verfolgen, eine stärkere quere Brücke als Anlage des Cerebellum existiert nicht. Diese hier in hakenförmiger Umbiegung auf die Dachplatte übergreifenden Abschnitte des Stratum epitheliale stellen die paarige Anlage des Cerebellum dar. —

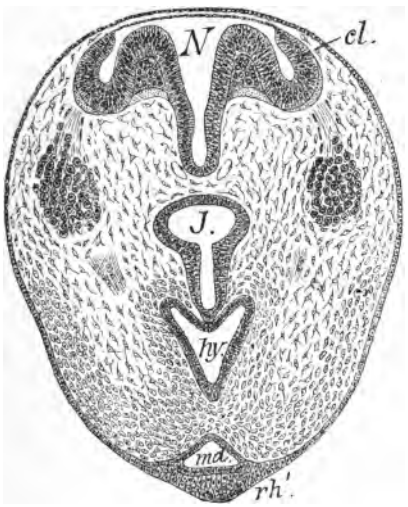

Fig. 59. $^{60}/_{1}$.

Das Nachhirn ist nicht, wie das Vorder- und Mittelhirn, durchweg epithelial aufgebaut. Der einspringende Winkel zwischen dem Mittelteil und den seitlichen Lappen Fig. 59 ist von Zellen eingenommen, die aus dem epithelialen Stratum ausgeschaltet sind und aussen einen dünnen Belag von Fasermasse aufweisen. Ein ebensolcher dünner Belag findet sich an der Seitenfläche der Lappen, wo die Wurzel des hier vorliegenden zweiten grossen Trigeminus-

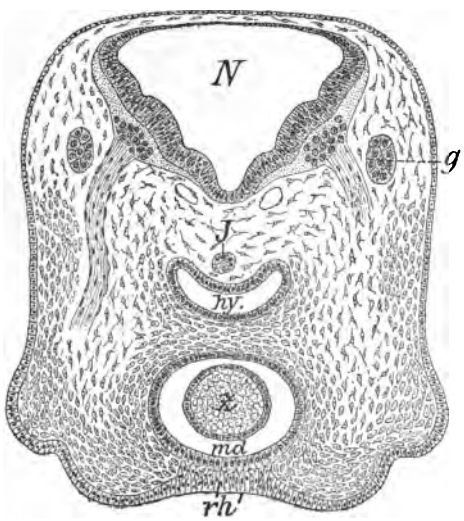

Fig. 60. $^{60}/_{1}$.

ganglion einmündet. Das Ganglion zeigt seine Zellen in regelmässige Reihen geordnet, zwischen welchen Fasern verlaufen. Ich bemerke dazu, dass ich die Ganglien dieses Stadiums später im Zusammenhange beschreiben werde.

Unter dem Nachhirn ist der Durchschnitt des Infundibulum in pilzförmigem Umriss zu sehn, mit der ventralen Kante die dorsale Wand der Hypophysis einstülpend. Der Schnitt hat die Gaumenplatte getroffen, wodurch die Lichtung der Hypophyse von der engeren des Munddarmes getrennt wird. Der Munddarm und der Zungenwulst erscheinen an diesem Embryo E. IX etwas anders, als nach dem Medianschnitt durch E. VIII in Fig. 45 zu erwarten war. Es zeigt die Querschnittserie, dass E. IX ein wenig weiter entwickelt ist. Der Zungenwulst hat nicht die vordere schräge Abdachung, wie in Fig. 45 zu sehn, sondern ist vorn gewölbt und läuft ventral, hart über der den Mund verschliessenden Platte in eine freie Kuppe aus. Das gewahrt man an Fig. 60. Der Querschnitt streifte eben noch das hinterste Ende des Infundibulum.

Das Nachhirn liegt hier vor im bekannten typischen Querschnittbilde aus der Region des motorischen Trigeminuskernes. Gegen die weite Lichtung des Ventrikels springt die Seitenwand in drei Wülsten des stratum epitheliale vor, dem ventralen, lateralen und dorsalen Wulste. Dem mittlern Wulste ist aussen eine starke Gruppe von Zellen aufgelagert, die lateral gelegene motorische Kernsäule, aus der die mächtig entwickelte motorische Portion des Trigeminus entspringt. Dieser Nerv liegt isoliert von den Ganglien der Gruppe. Eine ventrale Kernsäule fehlt hier durchaus. An diesen scharf abgegrenzten lateralen Kern schliesst sich dorsal, wie ventral ein äusserer Belag von Fasermasse an.

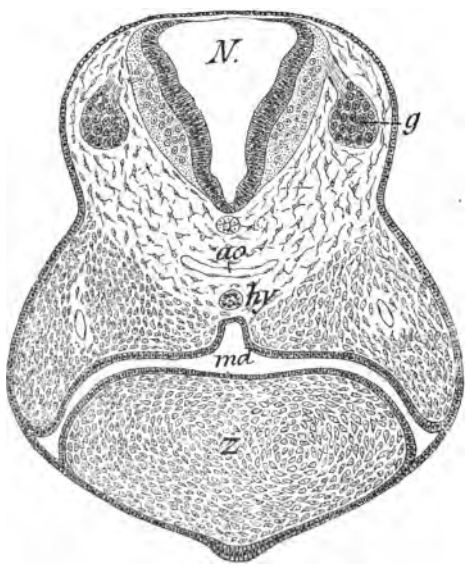

Fig. 61. 60/1.

Lateral vom Ursprunge des motorischen Trigeminus zeigt das Bild ein Ganglion, das vorderste der Facialisgruppe. In der Mitte des Bildes ist der sichelförmige Durchschnitt der Hypophysis *hy* zu sehn; darüber liegt das Ende des Infundibulum *J.* — Ventral von der Hypophysis ist die fast kreisförmige Lichtung des Munddarmes gelegen, in der ein Anschnitt des vordern Endes des Zungenwulstes *z* steckt. — Die an der Ventralseite des Schnittes vorragenden äussern Erhebungen sind Durchschnitte von Tentakelanlagen.

Um 10 Schnitte weiter bietet die Serie das Bild der Fig. 61. Es ist die Region, wo die Wurzel des grossen (zweiten) Facialisganglion ins Hirn tritt. Die Medulla oblongata ist schmäler, aber etwas höher, als vorher. Die drei gegen den Ventrikel vorspringenden Wülste sind deutlich, der mittlere, d. h. laterale, ist der stärkste. Demselben entspricht ausserhalb des Stratum epitheliale, wie vorher auch, eine starke Zellengruppe der lateralen, motorischen Kernsäule. Von diesem Kerne abgesetzt zeigt sich weiter dorsal eine kleinere Gruppe von Zellen und an ihrer äusseren Fläche ein Belag von Fasermasse, in welche die erwähnte sensible Wurzel eintritt. Die motorische Portion des Facialis ist erst im zweitfolgenden Schnitte zu sehen. — Der Schnitt hat dann ventral vom Hirne die Chorda getroffen und weit unter dieser das hinterste blinde Ende der Hypophyse. Es liegt hart über einer medianen Rinne des Darmes, gegen welche später die Eröffnung erfolgen wird. Diese dorsale Darmrinne wird durch Wälle begrenzt, die den vordern Anfang einer besondern Bildung abgeben, von der gleich die Rede sein wird. Die spaltförmige, seitlich im Bogen abwärts verlaufende Darmlichtung umgreift den hier in seiner stärksten Ausbildung vorliegenden Zungenwulst. Sehr auffallend ist es, dass der Darm zur Seite der Zunge nur durch die einfach geschichtete Epidermis geschlossen wird. Das sehe ich an zwei Querschnittserien und erblickte es auch an dem jüngsten Embryo von Price, als Herr Price sein Material in meinem Laboratorium bearbeitete. Es handelt sich also um ein normales Vorkommen in diesem Stadium. In dieser Querebene oder hart davor kommt, wie die Fig. 61 es zeigt, das vorderste Aortenbogenpaar median zum Schlusse, und zwar zwischen der Chorda und dem hintern Ende der Hypophysis. Ein zweiter Durchschnitt dieses Bogens liegt im Bilde lateral über dem Darme. Aus diesem Bogen, der als mandibularer Aortenbogen aufzufassen ist, entspringen die

in den vorausgehenden Abbildungen dargestellten Kopfarterien. — In der Beschreibung der Sagittalserie auf S. 55 wies ich darauf hin, dass die als sekundäre Rachenhaut bezeichnete epitheliale Schlussplatte nicht gleichzeitig in ganzer Ausdehnung die gleiche Mächtigkeit besitzt, sondern dass bei E. VIII sich jederseits und zwar am hintern lateralen Rande der starken epithelialen Platte, noch eine Stelle findet, wo der Munddarm nur dünnen Verschluss zeigt, wie der Sagittalschnitt der Fig. 49 es sehn lässt. Der Embryo, dem die Querschnittserie entstammt, E. IX, zeigt also auch solche nur dünn verschlossene Stellen der Wand des Munddarmes, in einigem Abstande hinter der in Fig. 60 noch zu sehenden dicken Platte. Ich vermute, dass jene Stellen bei E. VIII den dünn verschlossenen Stellen bei E. IX entsprechen. Dann aber fiele diese Region noch in den Bereich des primitiven Mundes und wäre von dem definitiven, jetzt aber noch verschlossenen Munde durch secundäre Differenzierung abgesondert worden. Es müsste dann angenommen werden, dass vom primitiven Munddarme nicht allein dorsal die Hypophysis abgegliedert wurde, sondern dass auch die ventrale Begrenzung des definitiven Mundes sich nicht mit der des primitiven deckt, sondern vorgelagert wurde, denn die definitive Mundöffnung reichte eben weiter, und zwar bis zu den in Fig. 49 sichtbaren dünnen Verschlussplatten.

An den nächstfolgenden Schnitten ändert sich der Umriss des Darmes beträchtlich, die Lichtung rückt von der Epidermis ab, das compakte Gewebe des Zungenwulstes vereint sich mit dem hier über dem abwärts gebogenen Schenkel der Darmlichtung gelegenen compakten Mesoderm und es ergibt sich daraus eine nur etwa halb so breite, quer gestellte schlitzförmige Lichtung mit medianer Rinne an der Dorsalseite. Am zehnten Schnitte tritt dann wieder eine Erweiterung auf, aber die Lichtung wendet sich jetzt im Bogen dorsalwärts und bildet eine Tasche, die hyomandibulare. Die Fig. 62 stellt den Schnitt dar, der die Hyomandibulartaschen in ihrer grössten Ausdehnung trifft und zugleich das Labyrinth in seiner vordern Hälfte durchschneidet. An der Medulla oblongata sind zwei Nervenkerne zu sehn, ein lateraler und ein zweiter schwächerer, dorsal von jenem. Ich bemerke dazu, dass der Ursprung des motorischen Facialis an einem vorausgehenden Schnitte zu erkennen war. — Hier zeigt sich deutlich eine starke ventrale Commissur am Hirne, schwächere Stränge

konnte man vorher schon bemerken. Dieses Commissurensystem der Medulla besteht aus discreten, scharf von einander abgesetzten Strängen. Es ist eine Gliederung da, die von der früher erwähnten Neuromerie abhängt. Jede der in Fig. 45 gezeichneten einspringenden Falten enthält, wie bereits erwähnt, einen queren Faserzug.

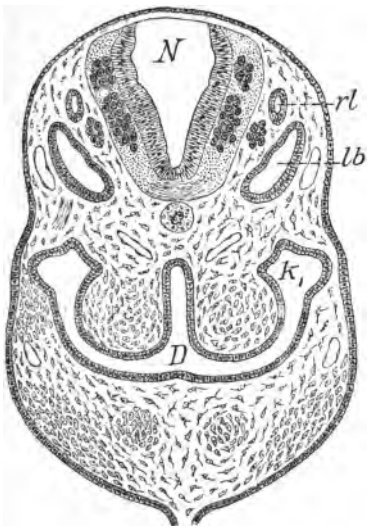

Fig. 62. 60/1.

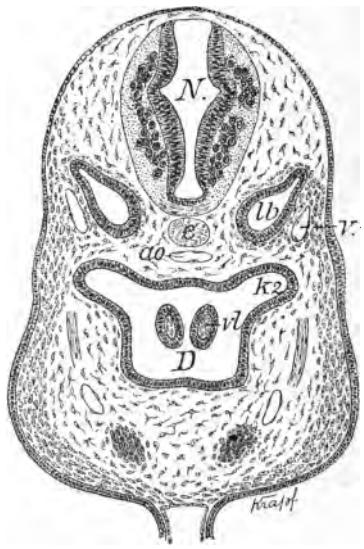

Fig. 63. 60/1.

Seitwärts vom Hirne ist eine kleine Ganglienportion zu sehen, das Gl. acusticum. Darüber und lateral liegt der Durchschnitt des Recessus Labyrinthi. Unter der Labyrinthblase zieht der Ramus hyoïdeus des Facialis hin.

Die Darmlichtung hat eine eigenartige Form, dadurch bedingt, dass ein Paar mächtiger Wülste, die die mediane dorsale Darmrinne begrenzen und deren Beginn schon in Fig. 61 zu bemerken war, in die Lichtung des Darmes weit vorspringen. Sie laufen caudalwärts in zapfenförmige, frei in den Darm hineinragende Enden aus. Durch diese Bildung wird es bedingt, dass die eigentliche Kiementasche k^1 so weit dorsalwärts verlagert erscheint. Diese fast drehrunden Wülste, die vorn dorsal über dem Darm entspringen und mit ihren hinteren Enden frei in denjenigen, in querer Richtung ausgedehnten Darmraum vorragen, der dieses Kiementaschenpaar entwickelt, bilden die Anlage des Velum, das in der Folge aus-

geprägter die Form eines paarigen nach vorn und medialwärts convexen Segels annimmt. Die Wurzeln dieses Segels finden sich also gleich vor der Hyomandibulartasche, wie bei Ammocoetes, aber ihre Bildungsweise ist eine abweichende, da das Segel bei Ammocoetes, wie bekannt, direkt aus der Rachenhaut hervorgeht. Von der in Fig. 61 gezeichneten medianen Vereinigung des vordersten Aortenbogens gehen caudalwärts paarige Aorten ab, die in Fig. 62 schräg durchschnitten über den Wülsten des Velum zu sehen sind. Hinter der Hyomandibulartasche vereinen sich mit der Einmündung des folgenden Aortenbogens die Aorten wieder quer über die Mittellinie hinweg und es setzt sich dann eine unpaarige Aorta fort.

Mit der Abnahme des Umfanges der hier so mächtigen Wülste des Velum ändert sich die Form des Darmes Er wird im Durchschnitt quadratisch. So zeigt er sich im Bereich des zweiten Paares der Kiementaschen, k^2, Fig. 63. Innerhalb der Darmlichtung sieht man frei die durchschnittenen Enden der wulstförmigen Hälften des Velum *vl.* Unterhalb der Kiementasche ist der Ramus hyoideus Facialis in seinem peripheren Verlaufe von dem Schnitte getroffen worden. Ventral vom Darme ist ein Paar von Strängen dichteren Gewebes dargestellt. Es sind die Anlagen von Zungenknorpeln, die bereits in Fig 62 sichtbar waren. Von der Hyomandibulartasche an ist der Kopf dieses Embryo nicht mehr frei liegend, sondern durch eine ventrale mediane Duplikatur an den Dottersack angeheftet, in welche der Pericardialraum hineinreicht, der den Truncus arteriosus umgiebt.

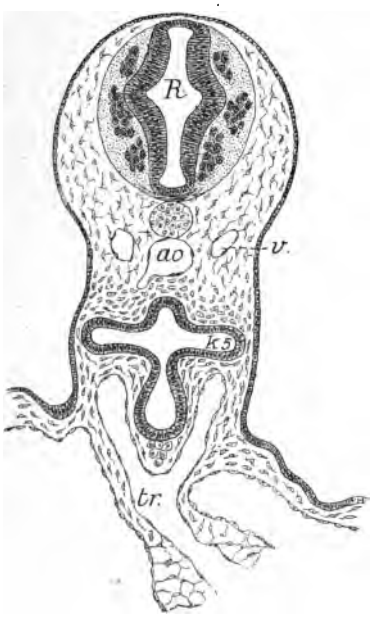

Fig. 64. $^{80}/_{1}$.

Diese Serie gestattete eine genaue Zählung der Kiementaschen. Es fanden sich an dem ventral geschlossenen Vorderdarme sechs Paar Taschen, im Bereich der offenen Darmrinne folgten drei Paar, daran schloss sich die auf dem Dotter gelegene flügelartig vorspringende Kiemenplatte mit 6 Paar deutlich ausgeprägten Taschen,

also sind es zusammen 15 Paare. Die Darmlichtung wird von der dritten Tasche an zu einem vertikal gestellten Spalt. Im Bereich der fünften und sechsten Tasche liegt die Teilungsstelle des mächtigen Truncus arteriosus. Die Gabelung desselben ist in Fig. 64 gezeichnet. Der Darm trägt da das fünfte Taschenpaar. An dem Rückenmarke nimmt allmählig ein ventral gelegener Nervenkern an Umfang zu, aber der laterale Kern bleibt doch noch der stärkste. Das Lumen des Rückenmarkes wird im Durchschnitt kreuzförmig mit längerem vertikalen, kürzerem queren Schenkel.

Von der Gabelstelle des Truncus arteriosus an ziehen zwei Aeste nach vorn, die ihrer Lage nach in den vorausgehenden Abbildungen zu sehen sind, zwei Aeste laufen nach hinten und geben die hinteren Aortenbögen ab. Dann schwenken diese hinteren Aeste des Truncus seitlich ab und treten in die flügelartige Kiemenplatte ein, an deren vorderem (ventralem) Rande verlaufend und zwischen die einzelnen Kiementaschen der Platte ihre Endäste absendend, die dann im Bogen zur Aorta aufsteigen.

Die Kiemenplatte dieses Embryo ist in Fig 65 wiedergegeben. Sie war so quer gelagert, dass der Querschnitt, der für die Zeichnung benützt wurde, alle vorhandenen Taschen traf. Unter der

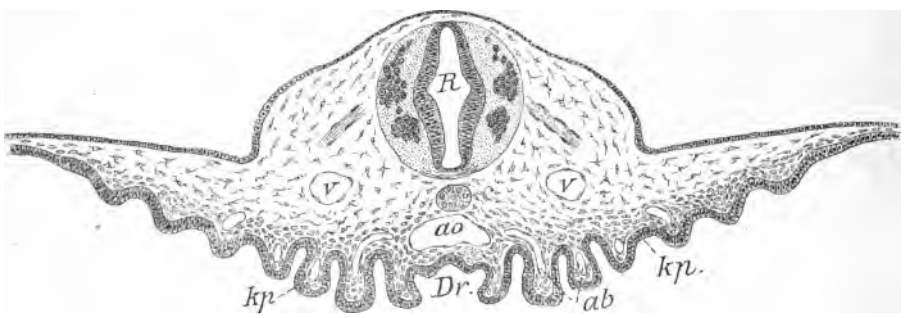

Fig. 65. $^{60}/_{1}$.

Aorta ist die verbreitete Darmrinne zu sehen mit dem hinteren Ende der schräg gestellten neunten Kiementasche. Daran schliessen sich, erst in steileren und höheren, dann in flacheren Wellen sechs Paar Taschen. In dem dichteren Mesenchym zwischen den medial gelegenen Taschen sind die Durchschnitte der Aortenbögen zu sehen. Das eine dieser Gefässe ist im bogenförmigen Verlaufe zur Aorta

abgebildet. Der an dem Schnitte sichtbare, aus dem lateralen Kerne der Medulla entspringende Nerv gehört zu den in grösserer Zahl vorhandenen Wurzeln der motorischen Portion des Vagus.

Erst hinter der Kiemenplatte ist auch an diesem Embryo das zur Zeit vorderste Myotom zu erblicken. Das zweite Myotom ist in Fig. 66 gezeichnet worden, der Schnitt hat auch das z. Z. erste

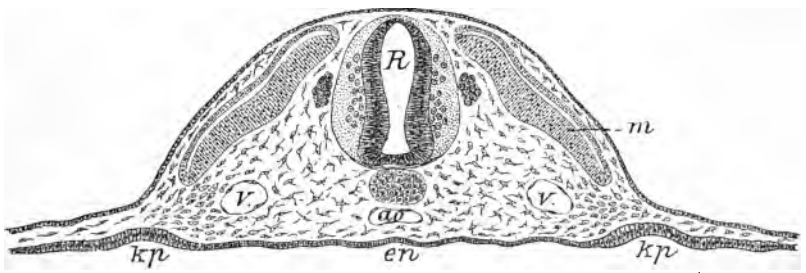

Fig. 66. $^{60}/_{1}$.

Spinalganglion gestreift. An den Myotomen sind zwei Lagen vorhanden. Die äussere Lage wird von einem kubischen Epithel gebildet, die innere mächtigere Lage von dicht gedrängten dünnen mehrkernigen Muskelplatten, an denen sich Fibrillenquerschnitte wahrnehmen lassen. Ventrale Spinalnerven habe ich im Bereich der beiden ersten Myotome nicht auffinden können.

Das periphere Nervensystem des Kopfes der Embryonen E. VIII und E. IX und das System der Seitenlinie.

An den vorausgehenden Stadien liess sich teils wegen Lückenhaftigkeit, teils wegen mangelhafter Conservirung des Materiales kein Zusammenhang in der Darstellung der ersten Anlage des peripheren Nervensystems am Kopfe erreichen, es liess sich nur erkennen, dass auch hier, wie bei Ammocoetes, die Epidermis sich in zwei Horizonten an der Bildung der Ganglien beteiligt. Es treten epibranchiale und höher gelegene dorsolaterale Plakoden auf, zwischen welchen Verbindungen — Rami connectentes — sich zeigen.

Erst an dem gut conservirten Material aus diesem Stadium von E. VIII und E. IX gelingt es, das ganze Gangliensystem mit

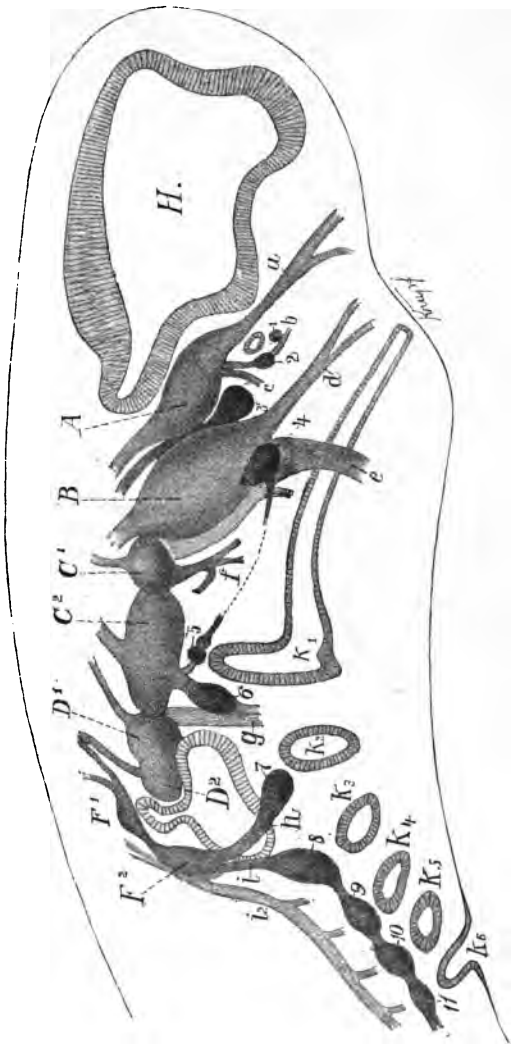

Fig. 65.
H Hemisphäre. *A*—*F*³. Ganglien der dorso-lateralen Reihe. 1—11 Epibranchiale Ganglien. *a*—*e* Nerven des Trigeminuscomplexes. *f*, *g* Nerven des Facialiscomplexes. *h* Glossopharyngeus. *i* Vagus. *i*₂ motorische Portion des Vagus. *k*₁—*k*₆ Kiementaschen.

seinen Wurzeln und Hauptästen gut zu überblicken. Die peripheren Zweige sind noch in Ausbildung begriffen. Das Schema, das in

Fig. 67 vorliegt, ermöglicht eine Vergleichung mit den Kopfnerven eines 4 mm langen Ammocoetes und von amphirhinen Fischen. Spinalganglien verwirren das Bild nicht, denn sie fehlen noch auf der ganzen hier dargestellten Strecke.

Die Gruppe des Trigeminus ist die vorderste, denn Olfactoriusstränge sind noch nicht da und von Augenmuskelnerven ist auch später, soweit mein Material reicht, keine Spur zu erblicken. Der Augenstiel hat noch keine Fasern.

Das Bild zeigt die Ganglien in zwei Reihen gelagert. Die dorso-laterale Reihe enthält sieben Ganglien; die fünf vorderen sind gross, die hinteren übertreffen die epibranchialen Ganglien nicht an Grösse. Bei der Stellung, die die Ganglien hier einnehmen, sowie bei der Verlaufsrichtung ihrer Nerven muss berücksichtigt werden, dass in diesem Stadium noch eine starke Kopf- und Hirnkrümmung besteht, die sich nachher ausgleicht, wobei dann die Richtung der vorderen Nerven sich dahin ändert, dass sie einen mehr longitudinalen Verlauf nehmen.

Zur Trigeminusgruppe gehören zwei grosse Ganglien A und B und, soweit sie scharf abgesetzt sind, vier der tieferen Reihe. Das vorderste grosse Ganglion A ist das Gl. ophthalmicum. Ueber dem Auge und medial davon gelegen entsendet es den starken Nervus ophthalmicus, *a*, über den Augenstiel nach vorne bis gegen die Anlagen der beiden vorderen Tentakel, denen entsprechend der Nerv sich gabelt. Ein zweiter viel schwächerer Ast, *b*, verläuft hinter, resp. unter dem Augenstiel, trägt zwei unter dem Auge gelegene kleinere Ganglien und wendet sich gegen das Vorderende der Gaumenplatte. Ein dritter Nerv, *c*, stärker als der zweite, aber ohne besonderes Ganglion, tritt hinter dem zweiten aus dem Gangl. ophthalmicum, geht hinter dem Auge direkt an die Haut der Infraorbitalgegend, wo später Endknospen sich zeigen. — Das zweite grosse Ganglion B bezeichne ich, wie bei Ammocoetes, als Gl. maxillomandibulare. Es ist grösser als das Ganglion ophthalmicum und hat auch eine stärkere Wurzel. Aus dem distalen Ende des Ganglion treten divergirend der N. maxillaris, d, und N. mandibularis, e, aus. Der N. maxillaris lässt sich bis in die Nähe der hinteren beiden Tentakelanlagen verfolgen. Der N. mandibularis ist stärker als der Maxillaris. Der hinteren gewölbten Oberfläche des Gl. maxillo-mandibulare schmiegt sich ein starker Nerv an, der im Bilde nicht gleichmässig

getönt, sondern gestrichelt gezeichnet wurde. Es ist der aus der lateralen Kernsäule der Medulla hervorgehende motorische Wurzelstrang des Trigeminus. An dem Ursprunge des N. mandibularis aus dem Ganglion geht der Hauptanteil des motorischen Trigeminus in den Mandibularis über. Kurz vorher schwenkt ein rein motorischer Ast ventral-lateralwärts von dem Strange ab. Ob auch motorische Fasern in den Maxillaris gelangen, was nach der Situation nicht ausgeschlossen wäre, hat sich nicht entscheiden lassen. — Das dritte und vierte der tief dunkel getönten Epibranchialganglien der Trigeminusgruppe, die das Bild zeigt, gewähren einen sicheren Anhalt zur Vergleichung mit den entsprechenden Gliedern des Systems bei dem jungen Ammocoetes, Fig. 68. Das hier dritte, zwischen das Gl. ophthalmicum und Gl. maxillo-mandibulare eingekeilte Epibranchialganglion findet sich ebenso gelagert beim Ammocoetes und hat hier wie dort seine selbständige lange Wurzel, die zwischen den Wurzelsträngen der beiden grossen Ganglien in das Nachhirn eintritt. Der Vergleichung wegen bezeichne ich es auch hier mit 3. — Dieses Ganglion entsendet einen starken Nerven medianwärts, der ventral von der Hypophyse in das compakte Mesoderm der Gaumenplatte eintritt und sich da verzweigt. Der Verlaufsrichtung wegen konnte dieser Nerv nicht in die Zeichnung aufgenommen werden. Das folgende Epibranchialganglion der Gruppe, 4, hat, wie bei Ammocoetes, seine Lage an der lateralen Seite des aus dem grossen Ganglion austretenden Mandibularis. Es ist auch in einem späteren Stadium gesondert anzutreffen. Fasern aus demselben schliessen sich dem N. mandibularis an. Zugleich geht aber aus diesem Ganglion ein zur Zeit nur aus Zellen bestehender, später deutlich faseriger Strang caudalwärts ab, der den motorischen Trigeminus an seiner lateralen Fläche kreuzt. Der Verlauf dieses Stranges ist in Fig. 67 durch die unterbrochene Linie bezeichnet.

Mit dem nächsten Ganglion der obern Reihe C^1 beginnt die Acustico-Facialisgruppe. Das Ganglion deckt lateral den proximalen Teil des motorischen Trigeminus und berührt sich mit dem Ganglion maxillo-mandibulare, ja es schiebt sich selbst etwas über die laterale Fläche dieses Ganglions vor. Seine Wurzel tritt ins Hirn hart hinter der sensiblen Wurzel des Ganglion maxillo-mandibulare, aber in höherem Horizont und etwas vor dem Ursprunge des motorischen Trigeminus. — Nach der Lage könnte es

zweifelhaft erscheinen, welcher Gruppe das Ganglion C¹ anzuschliessen sei, wenn nicht die Nerven, die daraus hervorgehn, die Entscheidung gäben. Es entspringt aus der Ventralseite des Ganglion ein starker Nerv, *f*, der sich bald in drei Aeste teilt, einen

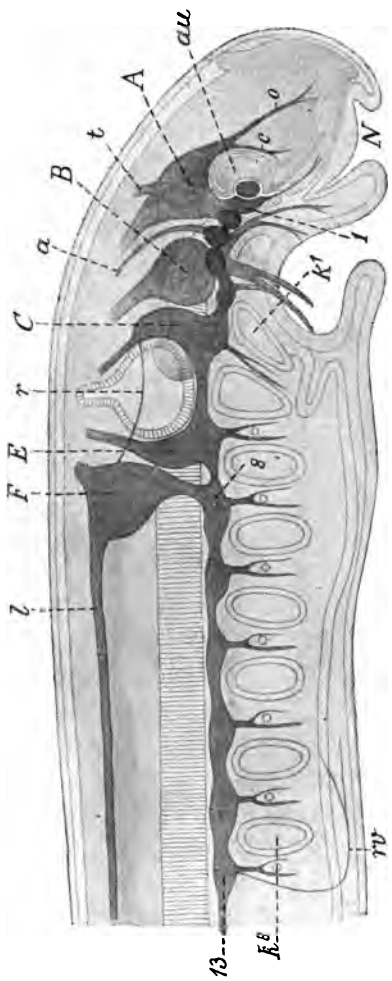

Fig. 68.
Ganglien und branchiale Nerven eines 4 mm langen Ammocoetes. *N*, Nase, *au*, Auge mit Linse. *A*, erstes, *B*, zweites Hauptganglion des Trigeminus. *C*, Ganglion Facialis. *D*, Gangl. acustic. *E*, Gangl. Glossopharyngei. *F*, Gangl. Vagi. 1—8—13 Epibranchiale Ganglien. *K*¹—*K*⁸ Kiementaschen. *r* Ramus recurrens Facialis. *l*. *N*. lateralis Vagi. *rv* Hypoglossus.

vordern, einen mittlern und einen hintern, welcher sich dorsalwärts wendet. Alle drei lassen sich bis an die Epidermis verfolgen, und zwar in Regionen, wo sich später in Reihen geordnete Endknospen entwickeln. Nach diesen Regionen fasse ich den vordern als Ophthal-

micus superficialis, den mittlern Zweig als Buccalis, den hintern als Ramus oticus auf. Von diesen die Endknospen entwickelnden Plakoden der Epidermis wird weiter noch die Rede sein. Es entspricht dieses Ganglion dem die gleichbenannten Nerven des Seitenliniensystems aussendenden Ganglion der Facialisgruppe amphirhiner Fische. Es handelt sich also um ein Ganglion sensibler Nerven specifischer Natur. — Hierauf folgt das grössere Ganglion des Facialis C^2. Sein vorderes Ende wird von dem vorausgehenden Ganglion lateral gedeckt. In diesem Stadium aber sind beide Ganglien von einander abgegrenzt. Die starke Wurzel tritt ungefähr in die Mitte der Länge des Ganglion ein. Das hintere Ende liegt lateral vom Ganglion des Acusticus. Aus der ventralen Seite geht der starke sensible Anteil des Ramus hyoïdeus ab und trägt zwischen Labyrinth und hyomandibularer Kiementasche k_1 ein starkes Epibranchialganglion, 6. Ein schwächerer Nerv, mit dem stärkern zugleich entspringend, wendet sich nach vorn über die Hyomandibulartasche hinweg und schwillt zu einem kleinern Epibranchialganglion, 5, an, das durch Einschnürung wie aus zwei Portionen zusammengesetzt erscheint. Aus diesem Ganglion setzt sich ein Zellenstrang nach vorn fort. Später finde ich dieses Ganglion wieder, aber mehr einheitlich, und kann mit Sicherheit einen daraus hervorgehenden Nerven verfolgen, der die in Fig. 67 punktierte Linie einhaltend sich vorn in das mit Ziffer 4 bezeichnete hintere Epibranchialganglion der Trigeminusgruppe einsenkt. Es besteht also — wenigstens zeitweilig — ein längsverlaufender epibranchialer Strang zwischen der Trigeminus- und Facialisgruppe. Ich bezeichne daher dieses vordere, anscheinend doppelte Epibranchialganglion des Facialis mit der Ziffer 5. Einen vor der Hyomandibulartasche ventral verlaufenden Ramus praetrematicus, der aus diesem Ganglion oder aus dem nach vorn gerichteten Strange entspränge, habe ich nicht aufzufinden vermocht. Bei Ammocoetes ist dieser Praetrematicus nachweisbar.

Der motorische Anteil des Facialis entspringt aus der lateralen Kernsäule, steigt erst dorsalwärts auf, schlägt sich dann um das hintere Ende des Gl. Acustici ventralwärts, eingeklemmt zwischen dem grossen Facialisganglion und dem des Acusticus, und schliesst sich an die hintere Seite der sensiblen Portion des R. hyoïdeus an. Im Bilde ist der motorische Anteil gestrichelt.

Das grosse, über dem Labyrinth gelegene und bis zur Ein-

mündung des Recessus reichende Ganglion des Acusticus hat zwei durch eine Einschnürung äusserlich abgesetzte Portionen. Zwei Wurzeln gehören dazu, für jede Portion eine. Die stärkere vordere Portion des Ganglion, D^1 hat eine lange, nach vorn gerichtete Wurzel, die hart hinter der sensiblen Wurzel des zweiten Facialisganglion, ein wenig höher als diese, ins Hirn tritt. Die gleichfalls lange Wurzel der kleinern hintern Portion, D_2, senkt sich ins Hirn beträchtlich höher, und zwar in engem Anschluss an die vorderste Wurzel der Vagusgruppe.

Die Gruppe des Vagus beginnt in diesem in Rede stehenden Stadium mit zwei sensiblen Wurzeln. Die vorderste wurde eben erwähnt. Die folgende vereint sich mit der ersten noch vor dem Recessus Labyrinthi. Der nun einheitliche Wurzelstrang verläuft direkt caudal und schwillt über dem Recessus des Labyrinths zu einem ersten Ganglion, F_1, an, aus welchem der Strang in gleicher Richtung weiterzieht und ein zweites grösseres Ganglion, F_2, trägt, welches sich an dem hintern Ende des Labyrinths ventralwärts wendet. Aus diesem Ganglion gehen zwei divergirende Stränge hervor. Ein nach vorn und ventral gerichteter Strang senkt sich in ein grosses Epibranchialganglion, 7, über der zweiten Kiementasche. Der hintere Strang läuft in das ebenfalls grosse Epibranchialganglion, 8, aus, das zur dritten Kiementasche gehört und von letzterem Ganglion aus setzt sich nun der epibranchiale Strang kontinuirlich über den hintern Kiementaschen hinstreichend caudalwärts fort. Die Ganglien berühren sich hier, d. h. in diesem Stadium unmittelbar. — Zwischen dem zweiten Epibranchialganglion des Facialis, das die Ziffer 6 trägt, und dem vordersten der Vagusgruppe über der zweiten Kiementasche habe ich keine direkte Verbindung gefunden, der epibranchiale Strang scheint zwischen der Facialis- und Vagusgruppe unterbrochen zu sein. Bei Ammocoetes stellt sich diese Unterbrechung erst spät ein. Auch zwischen dem vordersten, dem Glossopharyngeus zuzurechnenden Gl. epibranchiale 7 und dem nächst hintern fehlt eine direkte Verbindung. — Dieser Complex, der die zwei über dem Labyrinthe hinter einander gelegenen Ganglien und dann weiter die epibranchialen Ganglien enthält, bildet die sensible Portion der Vagusgruppe. — Der motorische Anteil, der in der Zeichnung, wie an der Trigeminus- und Facialisgruppe, gestrichelt dargestellt ist, liegt gesondert von der ganglienreichen,

sensiblen Portion und zwar hinter dem Labyrinthe dorsal über der andern, über dem Labyrinthe aber medial von den beiden Ganglien. Er setzt sich aus zahlreichen Wurzelsträngen zusammen, die alle aus der lateralen Kernsäule entspringen. In die schematisierte Zeichnung sind nur einige der zur Zeit hintersten Portionen aufgenommen worden. Die vorderste tritt bereits aus der Medulla oblongata hart hinter der compakten motorischen Wurzel des Facialis aus der hier sehr starken lateralen Kernsäule hervor, verläuft neben dem Hirne über dem Labyrinthe caudal. Zu diesem Strange gesellen sich zwei hinter einander, über dem hintern Ende des Labyrinthbläschens entspringende Wurzelstränge. Der so zusammengesetzte Strang wendet sich ventral, und zwar hinter der sensiblen Portion. In der postotischen Region gehen dann noch andere Stränge hervor, die sich zu zweien und dreien untereinander verbinden können, ehe sie sich an den Hauptstrang anlagern. An einer Querschnittserie konnte ich auf der Strecke vom Labyrinthe bis zur offenen Darmrinne neun solcher isolirt abtretender Bündel zählen. An jede der vordern Kiementaschen geht ein Nerv aus diesem Strange heran. Ob derselbe ausschliesslich den N. posttrematicus bildet, konnte ich in diesem Stadium nicht entscheiden, denn die peripheren Teile sind an den Präparaten undeutlich. Auch über das hintere Ende des Systems des Vagus, im Bereich der Kiemenplatte mit den neben einander gestellten Kiementaschen, bin ich nicht zu klarer Einsicht gelangt. Ich konnte die epibranchialen Ganglien jetzt noch nicht sicher ermitteln. Aber dass auch hier noch eine Portion des motorischen Vagus sich findet, lehrt die Fig. 65. Dieses hinterste Bündel ist relativ stark und gibt die Zweige für alle Kiemenbogen im Bereich der Kiemenplatte ab. — Gleich hinter der Kiemenplatte erscheinen die Myotome und die Spinalnerven. Das vorderste Spinalganglion ist gross, es liegt zwischen dem vordersten in Bildung begriffenen und dem zweiten Myotome.

Vergleicht man das Bild der Fig. 67 mit der hier reproduzirten Zeichnung des Nervensystems des Kopfes bei einem 4 mm langen Ammocoetes, Fig. 68, so ergeben sich folgende Unterschiede und Uebereinstimmungen:

1. Der freie Verlauf der drei motorischen Portionen der Trigeminus-, Facialis- und Vagusgruppe bei Bdellostoma ist abweichend von den Verhältnissen bei Ammocoetes. Sie liegen in

der proximalen Strecke ganz gesondert von den Ganglien, während sie bei Ammocoetes die Ganglien durchsetzen und distal mit den sensiblen Portionen vereint sind. Besonders deutlich tritt dieses Verhalten am Accessorius bei Bdellostoma hervor, der früh auch auf der distalen Strecke völlig isoliert liegt. Später findet Zusammenlagerung statt.

2. Die grössere Zahl der Ganglien der dorso-lateralen Reihe bei Bdellostoma bedingt ebenfalls eine Abweichung. Dem Facialis speziell gehören hier zwei discrete Ganglien an, C^1 und C^2, die bei Ammocoetes wahrscheinlich in dem Ganglion C einheitlich zusammengelagert sind, wie dieses Ganglion C sich ja auch von dem sechsten Epibranchialganglion nicht absetzt.

Das Acusticusganglion des Bdellostoma hat zwei, wenn auch zusammenhängende, so doch durch eine Einschnürung sich abgrenzende Portionen, denen zwei weit von einander abstehende Wurzeln entsprechen. Indessen konnte ich bei Ammocoetes ebenfalls zwei Acusticuswurzeln nachweisen, von denen die stärkere vordere sich an die sensible Facialiswurzel anlagert, während die schwächere hintere an den Recessus Labyrinthi herantritt (8. Hft. 3. S. 42, 43 und Fig. 17 S. 15). Ich sah da allerdings kein Ganglion entstehen und vermochte diese hintere Wurzel später nicht mehr nachzuweisen.

Wie am Complex des Facialis sind auch an der Vagusgruppe des Bdellostoma zwei discrete Ganglien, F^1, F^2, vorhanden, wo bei Ammocoetes nur eine einheitlich zusammenhängende Masse wahrzunehmen ist. Aber dieses äusserlich einheitliche Ganglion F des Ammocoetes zeigt doch auch zwei Portionen, von denen die dorsale den N. lateralis, die ventrale den Ramus branchiogastricus entsendet. An zwei Zeichnungen, die ich gegeben habe (Hft. 3 Fig. 40 S. 46 und Fig. 46 S. 59) sieht man es deutlicher, als in der schematischen Abbildung. Auch das Glossopharyngeusganglion dürfte wohl in beiden Objekten als gleichwertig anzusehen sein, d. h. aus einem dorso-lateralen Hauptganglion und einem epibranchialen sich zusammensetzen, denn es zeigt sich bei Ammocoetes ebenfalls einheitlich und ventral verlagert, obgleich es dort zweifellos eine dermale Portion im dorso-lateralen Horizonte erhält.

Diese Differenzen fallen also nicht schwer ins Gewicht.

3. Wichtiger wäre es, wenn die als Ramus recurrens Facialis bezeichnete Verbindung zwischen Facialis und Vagus, die bei Ammo-

coetes das Labyrinth aussen umgreift, Fig. 68 *r*, bei Bdellostoma sich nicht fände. Ich habe sie nicht nachweisen können, will aber mit der Entscheidung noch zurückhalten. Ganz vereinzelt stünde das Ausfallen dieses sonst sehr verbreiteten Nerven nicht da, denn Miss Platt hat denselben auch bei Necturus nicht nachzuweisen vermocht.

4. Was die Epibranchialganglien anlangt, so wurde schon hervorgehoben, dass das Ganglion 3 bei dem Vergleich mit Ammocoetes am sichersten zur Orientirung dient. Es verhält sich in beiden Fällen nach der Lage und nach dem Verlauf seiner Wurzel übereinstimmend. Fraglich könnte es erscheinen, ob die in Fig. 67 mit 1 und 2 bezeichneten kleineren Ganglien, von denen das eine in den Verlauf des Nerven b eingelagert ist, das vordere ihm anlagert, eben dahin gehören, da eine direkte Verbindung des Ganglion 2 mit Ganglion 3 nicht nachweisbar war. Für die Einreihung dieser beiden Ganglien in die epibranchiale Reihe spricht einmal der Umstand, dass bei Ammocoetes sich von der epibranchialen Leiste, welche als vorderstes Glied die Linse liefert, zwei Portionen abgliedern, die mit der ventralen Seite des Gl. ophthalmicum verbunden sind, dann der weitere, dass beide fraglichen Ganglien ventral vom Opticus gelegen sind, also in tieferem Horizonte als dem der dorsolateralen Reihe. Dazu kommt noch die Bestimmung des Nerven b, mit dem die Ganglien verbunden sind.

In Verfolgung meiner Studien über das periphere Nervensystem des Kopfes, wobei ich mich ausser den Cyclostomen besonders an Acipenser gehalten habe, bin ich zu folgender Auffassung der Bestimmung der Ganglien beider Reihen gelangt:

Von den Ganglien der dorso-lateralen Reihe geht einmal die Entwicklung der sensiblen Fasern für die Haut, dann auch die der specifischen Fasern des Systems der Seitenlinie aus, ebenso auch ihrer centripetalen Wurzeln. Dabei können die Ganglien des Seitenliniensystems als ganz discrete Körper der dorso-lateralen Reihe auftreten wie bei Acipenser und anderen Ichthyopsiden, auch bei Bdellostoma, oder aber von Anfang an mit den übrigen Ganglien derselben Reihe, für welche die Bezeichnung »Hauptganglien« beibehalten werden mag, vereint sein, wie es bei Ammocoetes der Fall ist.

Von den Ganglien der epibranchialen Reihe geht die Entwicklung derjenigen sensiblen Fasern aus, die für den Kopfdarm inclusive des Mundes bestimmt sind, also alle diejenigen Nerven, die

als Nervi palatini und pharyngei bezeichnet werden. — Die peripheren Nervi branchiales führen wohl neben einander sensible Fasern, die aus den Ganglien beider Reihen hervorgehen.

Diese Sätze kann ich hier nicht näher begründen, ich bin auch noch nicht zu einem einwurfsfreien Abschluss gelangt, da die Untersuchung der Elasmobranchier noch aussteht, habe aber auf Grund des mir bisher Bekannten die Ueberzeugung erlangt, dass sie sich allgemein bestätigen werden.

Welchen Verlauf die Nerven *b* und *c* nehmen, die aus den Ganglien 2 und 3 hervorgehen, lässt sich bei E. VIII und E. IX noch nicht sicher erkennen, wohl aber an den nächst zu besprechenden Embryonen E. X und E. XI. Da wurde ermittelt, dass der direkt medial hinziehende Nerv aus Ganglion 3 (vergl. S. 75) in die Gaumenplatte tritt und sich dort derart verzweigt, dass Zweige sowohl gegen die Decke des Munddarmes, wie gegen die Hypophysis hinziehen. Der Nerv aus Ganglion 2, dem das Ganglion 1 anlagert, reicht viel weiter nach vorn. Vor dem Auge an die Gaumenplatte herantretend, läuft er an der Seite der Hypophysis unter der Nasenhöhle hinweg bis zum äussersten Vorderende der gemeinsamen Eingangsröhre für Nase und Hypophyse und verzweigt sich an der Hypophyse vor und hinter der Nase. Beide Nerven würden also zur Kategorie der Kopfdarmnerven gehören. Dahin ist auch ein N. pharyngeus zu stellen, der aus dem Epibranchialganglion 6 der Facialisgruppe entspringt und an die dorsale Darmwand über und hinter der Hyomandibulartasche tritt. Das bestärkt mich in meiner Auffassung, wonach die Ganglien 2 und 1 der epibranchialen Reihe zuzuweisen seien. Das Ganglion 2 kann ich auch an Exemplaren nachweisen, die dem Stadium C. von Price entsprechen. Da ist es aber langgestreckt und lässt sich durch 10 Schnitte verfolgen. Ein separates Ganglion 1 finde ich nicht mehr. Ob es sich im Wachstum der Ganglienzellen mit dem Ganglion 2 berührt hat oder verschwunden ist, liess sich nicht entscheiden.

Ich glaube daher den Ausspruch vertreten zu können, dass sich die Anlage der epibranchialen Ganglienreihe bei Ammocoetes und Bdellostoma befriedigend deckt.

Herr Price hat in seiner ersten Mitteilung (1) keine Angaben über die Kopfnerven gemacht, in der zweiten giebt er eine kurze Beschreibung dieser Verhältnisse bei dem jüngsten Stadium A., die

mit meiner vorliegenden Darstellung für die Facialis- und Vagusgruppe nicht übeinstimmt. Er konnte die Ganglien des Facialis und Acusticus nicht sondern, schreibt dem Glossopharyngeo-Vagus nur eine sensible Wurzel und nur ein Ganglion der dorso-lateralen Reihe zu. Ich muss dazu bemerken, dass diese Angaben wohl nur als vorläufige angesehen werden sollten, denn sie waren nur einer Querschnittserie entnommen, welche viel zu wünschen übrig liess, namentlich in Gleichmässigkeit der Schnittdicke. Uebrigens stimmen diese Angaben nicht mit den Notizen überein, die ich mir beim Studium derselben Serie gemacht habe. Ich habe notirt, dass der Vagusgruppe zwei sensible Wurzeln und zwei Ganglien in oberer Reihe zukommen. Die Angabe von Price, dass über der dritten Kiementasche sich 2 Epibranchialganglien finden, von denen er das eine dem Vagus, das andere dem Facialis zuweist, kann ich mir nur daraus erklären, dass er das Ganglion F^2 der Fig. 67 für ein epibranchiales gehalten hat.

Ich greife nun etwas vor, über die Embryonen VIII und IX hinaus, um auf die Entwicklung eines Seitenlinienapparates hinzuweisen. — Bei E. VIII und E. IX ist die Epidermis einschichtig, und es fehlt noch eine besondere Cutislage. Am prootischen Kopfe ist die Epidermis der Ventralseite beträchtlich dicker, als dorsal, dort sind die Zellen länger, dorsal erscheinen sie platt. Hinter dem Labyrinthe gleicht sich die Differenz mehr aus. Doch beginnt bei E. IX bereits Verdoppelung der Epidermis, und zwar derart, dass an bestimmten, gleich zu erwähnenden Stellen einzelne Zellen der einfachen Lage nach aussen vorgedrängt werden. Bei den noch zu beschreibenden Stadien E. X und XI ist die Epidermis der ganzen Kopfregion doppelschichtig, man unterscheidet eine Grund- und Deckschicht. Dabei zeigen sich an bestimmten Stellen Plakoden, d. h. in meiner Bezeichnungsweise, begrenzte verdickte Platten der Epidermis, aus denen Ganglien, Nerven oder Sinnesorgane entstehn. Solcher Plakoden unterscheide ich bei E. X drei, eine infraorbitale, eine von dieser abgesetzte buccale und eine höher dorsal gelegene, die über dem Auge beginnt und sich caudal kontinuirlich bis über das Labyrinth hinaus verfolgen lässt und dann verstreicht. Bei E. X, dem jüngern der beiden, sind an diesen Plakoden die Zellen der Grund- und Deckschicht im allgemeinen gleich, von kubischer Form, bei E. XI ist die Deckschicht platt, die Zellen der Grundschicht sind

cylindrisch. Eine Basalmembran zwischen Epidermis und Cutislage ist noch kaum nachzuweisen. Innerhalb dieser Plakoden entstehen aus der Grundschicht Sinnesknospen. Aus der infraorbitalen Plakode entstehn wenige Knospen in einfacher Reihe hinter einander. Die buccale Platte, die, von der infraorbitalen abgesetzt, hinter dem Auge beginnt, findet sich in etwas tieferem Horizonte, ventral von der epibranchialen Reihe, und entwickelt ebenfalls eine Reihe von Knospen. Die längste, die supraorbitale Plakode aber hat in der Mitte ihrer Länge, etwa entsprechend dem Ganglion C^2 des Facialis drei Knospenreihen über einander, vorn über den Trigeminusganglien zwei derselben, über dem vordern Teil des Labyrinthes ebenfalls zwei Reihen. Die hinterste Knospe finde ich bei E. X in der Höhe des Ganglion F^1 der Vagusgruppe, dem hintern Ende dieses Ganglion entsprechend. Die Fig. 69 zeigt zwei Knospen des supraorbitalen Organs. Es sind typische, in Bildung begriffene, nicht eingesenkte Knospen, die äusserlich und gegen die Cutislage gewölbt vorragen. Die Deckschicht darüber ist verdünnt, aber nicht geschwunden, die Cutislage darunter ist rareficirt, als wenn sie ganz schwinden würde. — Da die Plakoden aber über die Knospenreihen an beiden Enden weit hinausreichen, ist es nicht ausgeschlossen, dass an einem nur wenig ältern Embryo das Seitenliniensystem sich ausgebildeter antreffen liesse, als hier beschrieben. Bei einem beträchtlich ältern Exemplare, an dem die Epidermis mehrschichtig ist und wo sich auch eine starke Basalmembran findet, treffe ich die Knospen noch an, aber entschieden in Rückbildung begriffen. Es ist ja bekannt, dass

Fig. 69.

Maurer an der Haut erwachsener Exemplare von Bdellostoma Organe eines Seitenliniensystems nicht nachweisen konnte (14 S. 61). Was die Nerven anlangt, so tritt an das infraorbitale Organ der Nerv *c* aus dem Ganglion ophthalmicum, an das supraorbitale der Nerv *f* des Facialis mit seinen drei Aesten, die darnach als N. ophthalmicus superficialis, N. buccalis, N. oticus bezeichnet werden können. Es gibt aber auch das Ganglion F^1 der Vagusgruppe einen lateral austretenden Nerv an das hintere Ende dieser obern Plakode ab. Dieses Ganglion ist demnach, wie das Ganglion C^1 als ein Seitenlinien-Ganglion aufzufassen.

(Fortsetzung des descriptiven Teils in Heft 5).

Bezeichnung der Abbildungen.

a. Augenblase resp. Augenblasenstiel.
a b. Aortenbogen.
a o. Aorta.
b g. Basalganglion.
b s. Blutsinus.
c. Chorda dorsalis.
c c. Cerebellare Commissur.
c l. Cerebellarleisten.
c p. Commissura posterior.
c s. Commissura superior.
c u. Cutislage.
c v. Commissura ventralis des Nachhirns.
D. Kiemendarm.
D.[1] Primärer praebranchialer Darm.
d l. Dorso-laterale Plakode der Epidermis.
D r. Darmrinne.
d r. Dorsales Rohr des Vorderhirnes.
D v. Dottervene.
d v. Darmvene.
e. Epibranchiale Plakode der Epidermis, resp. epibranchiales Gl.
e c. Exoderm.
e n. Endoderm.
e p. Vordere Epiphyse d. h. Paraphysis.
g Ganglion.
g l. Ganglienleiste.
h m. Hemisphäre.
h w. Hirnwand.
h y. Hypophyse.
h z. Herz.
I. Infundibularteil des Vorderhirns.
k.[1] *k.*[2] etc. Kiementaschen resp. Kiemenfurchen.
k f. Seitliche Kopffurche resp. äussere Kiemenfurche.
k p. Kiemenplatte des Endoderms.
L. Leberanlage.
l. Linse.
l b. Labyrinth.
l m. Lobus mesencephali.
l o. Lobus olfactor. impar.
l t. Lamina terminalis.
M. Mittelhirn.
m. Dorsales Myotom.
md.[1] Primärer Mund.
m d. Definitiver Munddarm.
m l. Mulde der Eioberfläche in der der Vorderkopf ruht.
m r. Merocytenkerne.
m s. Compaktes Mesoderm.
N. Nachhirn.
n. Nasensack.
n r. Niere.
n v. Nerv.
o l. Oberer Lappen der Hemisphäre.
p v. Plica encephali ventralis.
R. Rückenmark.
r. Unpaarige Riechplakode.
r h. Rachenhaut.
r h.[1] Sekundäre Rachenhaut.
r l. Recessus labyrinthi.
r o. Recessus opticus.
s. Somatopleure.
s p. Splanchnopleure.
t p. Tuberculum posterius des Vorderhirns.
t r. Truncus arteriosus.
u l. Unterer Hemisphärenlappen.
v. Vene.
V. Vorderhirn und Vorhirn überhaupt.
v V. Ventrale Region des Vorderhirns.
v d. Vordere Darmpforte.
v l. Velum.
Z. Zunge und Zungenwulst.

Literatur.

1. G. C. Price. Zur Ontogenie eines Myxinoïden. Sitzungsber. der mathem. physikal. Kl. d. Kgl. Bayer. Akad. d. W. München 1896. Hft. 1.
2. Derselbe. Some points in the development of a Myxinoïd (Bdellostoma Stouti Lockington). Verhdlg. d. Anat. Ges. auf d. 10. Versammlung in Berlin. 1896.
3. Bashford Dean. On the development of the Californian Hagfish. Quart. Journ. Mikr. Sc. Vol. 40. 1897.
4. Derselbe. On the Embryology of Bdellostoma Stouti. Abdr. aus Festschrift zum 70. Geburtstage von C. v. Kupffer. Jena. Fischer. 1899.
5. Franz Doflein. Bericht über eine wissenschaftl. Reise nach Californien. Mitteilungen über die Erlangung von Eiern und Embryonen von Bdellostoma. Sitzgsber. d. Ges. f. Morphol. u. Physiol. in München. 1898.
6. Derselbe. Ueber die Eibildung und Eiablage von Bdellostoma Stouti Lockington. Festschrift zum 70. Geburtstage von C. v. Kupffer. Jena. Fischer. 1899.
7. Kupffer. Zur Kopfentwicklung von Bdellostoma. Sitzgsber. d. Ges. für Morph. u. Physiol. in München. 1899.
8. Derselbe. Studien zur vergl. Entwicklungsgeschichte des Kopfes der Kranioten. München. Lehmann.
9. F. Maurer. Die Epidermis und ihre Abkömmlinge. Leipzig 1895.

LANE LIBRARY. STANFORD UNIVERSITY

LANE MEDICAL LIBRARY
STANFORD UNIVERSITY
This book should be returned on or before
the date last stamped below.

LANE MEDICAL LIBR
STANFORD UNIVERSI
300 PASTEUR
PALO ALTO, CALIFOR

D1398 Kupffer, C. W.
K97 Studien zur vergleichenden
1893- entwicklungsgeschichte des
1900 kopfes der kranioten.

NAME DATE DUE

25M-3-58

D1398
K97
1893-
1900

Verlag von J. F. Lehmann in München.

Kupffer, C. v., *Studien zur vergleichenden Entwickelungsgeschichte des Kopfes der Kranioten.*

Heft 1: Die Entwickelung des Kopfes von Acipenser Sturio. Mit zahlreichen lith. Tafeln und Textillustrationen. Gr. 8°. 1893. Mk. 10.
Heft 2: Die Entwicklung des Kopfes von Ammocoetes Planeri. 1894. Mk. 10.
Heft 3: Zur Entwicklung der Kopfnerven von Ammocoetes Planeri. 1895. Mk. 10.
Heft 4: Zur Kopfentwicklung von Bdellostoma. 1900. Mk. 10.

Das ganze Werk wird in zwanglosen Heften erscheinen. Jedes Heft bildet für sich ein abgeschlossenes Ganzes.

Abonnements nehme ich gerne entgegen.

Plessen J. v. und **J. Rabinowicz,** Die Kopfnerven von Salamandra maculata im vorgerückten Embryonalstadium. Mit 4 colorirten Tafeln. 4°. 1891. Broch. Mk. 5.—

Schäffer, O., Untersuchungen über die normale Entwicklung der Dimensionsverhältnisse des fötalen Menschenschädels mit besonderer Berücksichtigung des Schädelgrundes und seiner Gruben. Mit 50 Abbildungen und Tabellen. 4°. 1893. Broschirt. Mk. 7.—

Münchener medicin. Abhandlungen. VII. Reihe.

Arbeiten aus dem anatomischen Institute.

Herausgegeben von **Prof. Dr. C. v. Kupffer** und **Prof. Dr. N. Rüdinger.**

Heft 1: *Die Lendennerven des Affen und des Menschen.* Eine vergleichende anatomische Studie. Mit 7 Abbildungen. Von Dr. A. Utschneider. 32 S. und 1 Tafel. Mk. 1.—
Heft 2: *Ueber das Vorkommen offener Schlundspalten bei einem menschlichen Embryo.* Mit 12 Abbildungen. Von Dr. E. Tettenhamer. 32 S. Mk. 1.—
Heft 3: *Vergleichende anatom. Studien über die Nerven des Armes und der Hand beim Menschen und bei den Affen.* Mit 6 Tafeln. Von Dr. W. Höfer. Preis Mk. 4.—
Heft 4: *Ueber die Entwicklung von Milz und Pankreas.* Mit 7 Abbildungen. Von Prof. Dr. C. v. Kupffer. Mk. 1.—
Heft 5: *Ueber das Pankreas bei Ammocoetes.* Mit 10 Abbildungen. Von Prof. Dr. C. v. Kupffer. Mk. 1.—

Neurologische Wandtafeln

zum Gebrauche

beim klinischen, anatomischen und physiologischen Unterricht.

Herausgegeben von

Prof. Dr. Adolf Strümpell und **Dr. Christfried Jakob**

Direktor der med. Klinik in Erlangen. Prakt. Arzt in Bamberg.

14 Tafeln in der Grösse von 80/110 cm u. 160/220 cm in achtfach. Farbendruck.

Preis in Mappe Mk. 50.—, auf Leinwand aufgezogen Mk. 70.—.

Der Text zu den Bildern ist lateinisch.

Experimentelle Beiträge zur Lehre von der Blut-Circulation in der Schädel-Rückgratshöhle

von **H. Grashey.**

73 Seiten mit 35 Abbildungen. Fol. 1892. Broch. Mk. 10.—.